

ПРАВИТЕЛЬСТВО МОСКВЫ  
ДЕПАРТАМЕНТ ЗДРАВООХРАНЕНИЯ ГОРОДА МОСКВЫ

СОГЛАСОВАНО

Главный внештатный  
специалист по неонатологии  
Департамента здравоохранения  
города Москвы  
К.М.Н.



В.В. Горев

2020г.

РЕКОМЕНДОВАНО

Экспертным советом по науке  
Департамента здравоохранения  
города Москвы № 12



2020г.

КОРРЕКЦИЯ ДИСФАГИЧЕСКИХ РАССТРОЙСТВ  
У НОВОРОЖДЕННЫХ ДЕТЕЙ

Методические рекомендации № 104

Москва 2020

УДК 616.8-056.76

ББК 56.12 С

**Организация-разработчик:** Государственное бюджетное учреждение здравоохранения города Москвы "Научно-практический центр специализированной медицинской помощи детям имени В.Ф. Войно-Ясенецкого Департамента здравоохранения города Москвы"

Федеральное государственное автономное образовательное учреждение высшего образования "Российский национальный исследовательский медицинский университет имени Н.И. Пирогова" Министерства здравоохранения Российской Федерации

Составители:

Ворона Л.Д., Ишутина Ю.Л., Ротанова Р.И., Букреева Е.А., Седненкова Т.А., Ермилин А.Е., Сулейманов А.Б.

Рецензенты:

**Главный внештатный специалист по неонатологии Департамента здравоохранения города Москвы к.м.н. Валерий Викторович Горев**

Ведущий научный сотрудник Федерального государственного бюджетного учреждения "Национальный медицинский научный центр акушерства, гинекологии и перинатологии имени академика В.И. Кулакова" д.м.н. Марина Викторовна Нароган

**Предназначение:** Методические рекомендации предназначены для врачей-неонатологов, педиатров, неврологов, а также врачей других специальностей.

Данный документ является собственностью Департамента здравоохранения города Москвы и не подлежит тиражированию и распространению без соответствующего разрешения

ISBN

© Коллектив авторов, 2020

## СОДЕРЖАНИЕ

НОРМАТИВНЫЕ ССЫЛКИ .....	4
ОПРЕДЕЛЕНИЯ.....	5
ОБОЗНАЧЕНИЯ И СОКРАЩЕНИЯ .....	6
ВВЕДЕНИЕ.....	7
ОСНОВНАЯ ЧАСТЬ .....	10
I. Классификация дисфагий.....	10
II. Основные причины дисфагии у новорожденных детей .....	10
V. Клинические проявления.....	12
VI. Методы диагностики .....	12
VII. Принципы лечения .....	14
ЗАКЛЮЧЕНИЕ .....	17
СПИСОК ИСПОЛЬЗОВАННЫХ ИСТОЧНИКОВ.....	18
Приложение 1 .....	19
Приложение 2 .....	22
Приложение 3 .....	25

## НОРМАТИВНЫЕ ССЫЛКИ

1. Приказ Министерства здравоохранения Российской Федерации от 15 ноября 2012 г. № 921 н «Об утверждении порядка оказания медицинской помощи по профилю "неонатология"».
2. Приказ Министерства здравоохранения Российской Федерации от 14 декабря 2012 г. № 1047 н "Об утверждении порядка оказания медицинской помощи детям по профилю "неврология"».
3. Приказ Министерства здравоохранения и социального развития Российской Федерации от 16 апреля 2012 г. № 366 н "Об утверждении порядка оказания педиатрической помощи".
4. СанПин 2.1.3.2630-10 "Санитарно-эпидемиологические требования к организациям, осуществляющим медицинскую деятельность".
5. Приказ Минздрава России от 14.01.2019 N 4н (ред. от 11.12.2019) "Об утверждении порядка назначения лекарственных препаратов, форм рецептурных бланков на лекарственные препараты, порядка оформления указанных бланков, их учета и хранения".

## ОПРЕДЕЛЕНИЯ

В настоящем документе применяют следующие термины с соответствующими определениями.

**Дисфагия** (DYS = ненормальное, фагия = глотание) — это нарушение способности перемещать пищу или жидкость из ротовой полости через глотку и пищевод в желудок.

**Интермиттирующее течение**- тип течения болезни с ремиссиями между ее повторными приступами.

**Анкилоглоссия**- патологическое искривление или сращение языка с соседними частями.

**Хейлоринопластика**— это хирургическая коррекция врожденной расщелины верхней губы.

**Наследственные синдромы**— заболевания, возникновение и развитие которых связано с дефектами в наследственном аппарате клеток, передаваемыми по наследству через гаметы.

## ОБОЗНАЧЕНИЯ И СОКРАЩЕНИЯ

ГЭРБ	- гастроэзофагеальнорефлюксная болезнь
ЧМН	- черепно-мозговые нервы
ЦНС	- центральная нервная система
ЭКГ	- электрокардиография
ЛОР	- врач-оториноларинголог
УЗИ	- ультразвуковое исследование

## ВВЕДЕНИЕ

Дисфагия (DYS = ненормальное, фагия = глотание) — это нарушение способности перемещать пищу или жидкость из ротовой полости через глотку и пищевод в желудок. Согласно определению Европейского Общества глотания, педиатрическая дисфагия включает проблемы кормления, расстройства пищевого поведения и глотания от рождения до 18 лет.

Детская дисфагия является одной из важных проблем, продлевающей период госпитализации у новорожденных детей и входит, за некоторым исключением, в состав многих заболеваний или расстройств. Она требует (с точки зрения как диагностики, так и терапии) мультидисциплинарного подхода.

Достоверных данных по общей заболеваемости и распространенности дисфагии у детей до сих пор не существует. Дисфагия широко распространена (до 90%) у больных с неврологическими расстройствами. Частота дисфагии у недоношенных детей составляет 26% [1,2,3,4].

Основными группами причин нарушения глотания у детей являются: нарушения сенсомоторного контроля при неврологических заболеваниях, включая задержку развития мозга; нарушения структуры органов при наличии генетических синдромов и изолированных врожденных пороков развития; приобретенные сопутствующие заболевания, например, гастроэзофагеальная рефлюксная болезнь (ГЭРБ); легочные и сердечно-сосудистые заболевания т.д. [5].

Клиницисты и родители сталкиваются с неопределенностью в отношении долгосрочных стратегий кормления пациентов, у которых попытки перехода на оральное вскармливание оказались неудачными. Часто принимается решение о хроническом зондовом кормлении и более инвазивном методе - установке гастростомической трубки.

Многие авторы считают, что у детей, пропустивших первый чувствительный этап обучения питанию и кормившихся через зонд, возникают серьезные трудности в обучении кормлению и питью, даже когда нет функциональных и структурных нейромышечных нарушений, способных повлиять на акт глотания. Повторные неудачные попытки могут привести к полному отказу от еды за счет повышения орофарингеальной чувствительности [6,7].

В настоящее время разработаны клинические рекомендации по диагностике и лечению дисфагии у взрослых людей и детей старшего возраста, однако, они не всегда могут быть применимы у новорожденных детей.

Цель разработки рекомендаций - улучшение исходов заболевания за счет формирования современного клинического подхода к ведению новорожденных детей с дисфагическими расстройствами.

### **Формирование функции глотания**

Глотание - один из наиболее сложных поведенческих актов, влияющих на социальную жизнь.

Первые глотательные движения появляются уже в фазу завершения органогенеза в конце первого триместра беременности. Однако полноценный акт глотания формируется у плода без отклонений в развитии ориентировочно к 34-36 неделе гестации, что объясняется окончанием процесса синаптогенеза и миелинизации ствола головного мозга, в котором находятся центры глотания и дыхания, а также ядра пяти пар черепно-мозговых нервов, участвующих в акте глотания, активность которых к этому возрасту максимально возрастает. Для воспроизводства эффективного и рационального глотка в высшей степени координированности функционируют 5 пар черепно-мозговых нервов (ч.м.н.) и 31 пара мышц [8,9,10].

*Черепно-мозговые нервы, иннервирующие глотание.*

**Тройничный нерв (V пара ч.м.н.)** - сенсорные волокна иннервируют полость рта, мягкое небо, нос, щеки, челюсти, нижнюю губу. Моторные волокна иннервируют жевательные мышцы.

**Лицевой нерв (VII пара ч.м.н.)** - сенсорные волокна иннервируют передние 2/3 языка (сладкий, соленый, кислый вкус), выделение слюны. Моторные волокна иннервируют круговую мышцу рта, скуловую мышцу, щечную мышцу.

**Языкоглоточный нерв (IX пара ч.м.н.)** - сенсорные волокна иннервируют заднюю 1/3 языка (горький вкус), моторные волокна иннервируют глотание, слюнные железы, рвотные движения.

**Блуждающий нерв (X пара ч.м.н.)** - сенсорные волокна иннервируют небо, язычок, глотку, гортань, пищевод. Моторные волокна иннервируют глоточные мышцы - сжиматели, приведение голосовых связок, пищеводные мышцы и респираторные мышцы, поднятие небной занавески.

**Подъязычный (XII пара ч.м.н.)** - моторные волокна иннервируют сокращение языка, функцию языка для формирования пищевых комочков, сосание, глотание.

#### *Координация дыхания и глотания.*

Вовлекая в свой процесс множество элементов на разных уровнях нервной и мышечной систем, которые функционируют согласованно по времени и скорости, акт глотания задействует еще и области, участвующие в обеспечении дыхания. Координация актов глотания и дыхания обеспечивает задержку дыхания (апноэ) в виде смыкания голосовых связок во время фарингеальной фазы акта глотания. Необходимая координация дыхания и глотания для предотвращения проникновения пищи в воздушные пути достигается за счет глотательного апноэ, длящегося 0,6 – 2 сек.

У 70% новорожденных акты глотания и дыхания обычно скоординированы к моменту рождения таким образом, что после глотательной фазы ребенок делает выдох. У недоношенных новорожденных, по сравнению с доношенными, очевидно, после стимуляции рецепторов гортани отмечается большая продолжительность апноэ, что приводит к гипоксии, а впоследствии может привести и к различным нарушениям [11].

У детей первого года жизни отмечается сочетанное управление сосанием, глотанием и дыханием. Сосание стимулирует глотание. Глотательное апноэ со снижением концентрации кислорода вызывает переход от продолжительного к прерывистому сосанию.

#### *Защитные факторы.*

В то время, как рефлекс смыкания голосовых связок в качестве защитного рефлекса присутствует у здоровых новорожденных, кашлевой рефлекс нет. На раздражение химио-, механо-и терморепторов гортани у новорожденных ответ осуществляется в основном в виде одышки, смыкания голосовой щели, глотания, редко сочетаясь с кашлевым рефлексом. Кашлевой рефлекс, как правило, созревает к концу неонатального периода [11].

Кашель стимулируется раздражением чувствительных рецепторов в ротовой полости через языкоглоточные нервы и носовых частях глотки, гортани через верхние гортанные нервы и является произвольным рефлекторным актом, замыкающемся на стволовом уровне, но может вызваться и произвольным усилием. Это имеет значение в более старшем возрасте, когда из безусловных защитные рефлексы переходят в обусловленные и становятся более сложными для устранения.

#### **Возрастные периоды формирования навыков глотания**

*С момента рождения до 4 месяцев жизни* – рефлекторный период. Ребенок контролирует слюну, сосет грудь матери или бутылочку. К ранним оральным рефлексам, влияющим на формирование навыков сосания-глотания, относятся – поисковый, сосательный, высывание языка. Боковые движения языка, кашлевой, чихательный, рвотный рефлекс остаются на всю жизнь.

*От 4 до 6 месяцев жизни* происходит переход от сосательного глотания к зрелому



(увеличивается объем болюса, ребенок может есть с ложечки полутвердую пюреобразную пищу, контролирует болюс во рту, находясь в вертикальном положении, пытается откусывать, например, печенье).

*От 6 до 8 месяцев жизни* происходит начало формирования навыка жевания, приема жидкости из чашки. Ребенок координирует глотание/дыхание с чашкой во рту.

*От 8 до 12 месяцев жизни* качественно улучшаются навыки откусывания, жевания, питья, появляется способность пережевывания пищи мягкой текстуры.

## ОСНОВНАЯ ЧАСТЬ

Российской гастроэнтерологической ассоциацией по диагностике и лечению дисфагий предложена следующая классификация (2015 г) [12].

### I. Классификация дисфагий

1. По давности возникновения симптомов:
  - острая;
  - хроническая.
2. По уровню локализации:
  - ротоглоточная;
  - пищеводная.
3. По характеру течения:
  - постоянная;
  - интермиттирующая;
  - прогрессирующая.

### II. Основные причины дисфагии у новорожденных детей

Дисфагия возникает в любом возрасте, однако, спектр заболеваний, проявляющихся дисфагией у детей, отличается от такового у взрослых [12].

Для того, чтобы установить этиологию дисфагии, необходимо применять нозологические классификации, которые позволяют определить отличия между заболеваниями, наиболее часто поражающими глотку и проксимальный отдел пищевода (ротоглоточная дисфагия), и заболеваниями, которые чаще всего поражают тело пищевода и зону пищеводно-желудочного перехода (пищеводная дисфагия). Однако, следует иметь в виду, что многие заболевания имеют "перекрест" симптомов, и могут быть причиной как ротоглоточной, так и пищеводной дисфагии. Некоторые лекарственные препараты также могут вызывать или усиливать проявления дисфагии.

По данным литературы [5,12], в зависимости от характера патогенетических нарушений, к дисфагии могут привести нижеперечисленные заболевания.

#### ***Пороки развития:***

- носоглотки (атрезия хоан);
- полости рта и глотки (расщелина губы и неба, синдром Пьера Робена, анкилоглоссия, короткая уздечка языка);
- гортани и трахеи (подглоточный стеноз гортани, ларинготрахеомалиция, кисты трахеи, расщелина гортани);
- пищевода (атрезия, стеноз, свищи, мембраны, дивертикулы);
- атипичное отхождение от аорты правой подключичной артерии.

#### ***Нервно-мышечные расстройства:***

- параличи;
- мышечная дистрофия;
- тяжелая миастения;
- синдром Райли-Дея;
- амиотрофический латеральный склероз;
- дефекты черепно-мозговых нервов;
- болезнь Верднига-Гоффмана.

#### ***Неврогенные нарушения:***

- инфаркты мозга;
- внутричерепные кровоизлияния;
- бульбарный и псевдобульбарный параличи;
- повреждения черепно-мозговых нервов.

**Травмы:**

- глотки и пищевода;
- инородные тела пищевода.

**Опухоли:**

- полости рта и глотки;
- пищевода и средостения.

**Патология пищевода:**

- ахалазия;
- рефлюкс-эзофагит;
- варикозное расширение вен пищевода.

**Ожоги пищевода:**

- кислотами;
- щелочами.

**Эндокринопатия:**

- микседема;
- тиреотоксикоз.

**Применения лекарственных препаратов:**

- нейролептики (хлорпромазин, галоперидол);
- прокинетики (метоклопрамид);
- опиоидные анальгетики;
- атропин;
- препараты с выраженным седативным эффектом (барбитураты);
- передозировка наркотических средств (после наркоза).

В ряде случаев дисфагия является проявлением наследственного синдрома (Таблица 1).

Таблица 1 Характеристика наследственных синдромов с проявлением дисфагии

<b>Синдромы</b>	<b>Клинические проявления</b>
Бейфорда	Вследствие аномально расположенной подключичной артерии происходит сдавливание пищевода
Бергмана	Эзофагокардиальный синдром при диафрагмальной грыже или при рефлюкс-эзофагите (боли в области сердца, за грудиной, экстрасистолы, икота, дисфагия), возможны изменения на ЭКГ
Беквита-Видемана	Дисфагия в результате макроглоссии и кардиомегалии. Сопутствующее увеличение печени, селезенки, почек
Марфана	Нарушение глотания вследствие смещения и деформации пищевода, порока сердца, аневризмы аорты
Монкрифа	Грыжа пищеводного отверстия диафрагмы в сочетании с аномалией развития головного мозга, с умственной отсталостью, нарушением метаболизма углеводов (повышение экскреции глюкозы с мочой)
Ровиральты	Сочетание диафрагмальной грыжи и гипертрофического стеноза привратника
Сандифера	Грыжа пищеводного отверстия диафрагмы в сочетании с рефлюкс-эзофагитом, кривошеей
Тюрпена	Сочетание пороков развития пищевода с пороками развития грудного отдела позвоночника, ребер, органов грудной полости

По результатам исследования, проведенного в отделении патологии новорожденных и недоношенных детей ГБУЗ "НПЦ спец. мед.помощи детям ДЗМ" за 2016-2017 год среди доношенных новорожденных, проявления дисфагии были выявлены у 26 детей со средним сроком гестации 36-40 недель. Из них у 3 детей нарушения сосания и глотания отмечались на фоне врожденной синдромальной патологии (врожденная миопатия, синдром Прадера-Вилли, синдром Пфайффера с атрезией хоан и ларингомалацией). У 23 детей дисфагические расстройства неврогенного характера наблюдались на фоне тяжелого перинатального поражения ЦНС, обусловленного, в первую очередь, неблагоприятным течением беременности и родов. Это пациенты, перенесшие интранатальную асфиксию тяжелой степени, причем у 13 (56%) в первые часы жизни было констатировано нарушение сознания (кома). По данным клинической оценки неврологического статуса, у всех пациентов отмечались симптомы формирующегося тетрапареза, синдром вегетативной дисфункции, у 2 детей - парез надгортанника. В структуре сопутствующих заболеваний 53% составили инфекционно-воспалительные заболевания, 13% - внутричерепные кровоизлияния, 13% - вторичная кардиомиопатия. У 1 ребенка была выявлена ГЭРБ с эзофагитом, у 1 - пилоростеноз.

## V. Клинические проявления

Одним из ключевых моментов анализа проявлений дисфагии, является локализация места затруднения прохождения пищи. Определение типа дисфагии можно сделать только на основании тщательного обследования (ротоглоточная дисфагия по сравнению с пищеводной встречается в 80-85% случаев).

*Ротоглоточная дисфагия* – это нарушение проталкивания болуса в глотку, сопровождающееся нарушением координации движений при начале процесса глотания, работы клапанов фарингеального паттерна.

Характерна задержка пищи на уровне супрастернальной вырезки, быстрое начало (< 2 сек), так называемые "шейные" симптомы (регургитация в носоглотку, осиплость голоса, тонзиллит, аспирация)[13]. У новорожденных детей может отмечаться отсутствие или несостоятельность сосательного рефлекса, отсутствие мотивации на кормление, поперхивание или ослабленный кашлевой рефлекс, приступы асфиксии при попытке орального вскармливания.

Проявления ротоглоточной дисфагии наиболее часто встречаются при пороках развития носоглотки, полости рта и глотки, гортани и трахеи, нервно-мышечных расстройствах и неврогенных нарушениях (мышечная дистрофия, миастения, дефекты черепно-мозговых нервов, болезнь Верднига-Гоффмана, инфаркты мозга, внутричерепные кровоизлияния, бульбарный и псевдобульбарный параличи), травмах и опухолях полости рта и глотки, при употреблении некоторых лекарственных препаратов.

*Пищеводная дисфагия* — это нарушение прохождения пищи по пищеводу.

Для пищеводной дисфагии характерна задержка пищи ниже супрастернальной вырезки, медленное начало (> 2 сек), отсутствие "шейных" симптомов.

У новорожденных детей не имеет значения важный для дифференциальной диагностики пищеводной дисфагии симптом - затруднение глотания при употреблении твердой пищи, так как питание осуществляется только жидкой пищей. Основными симптомами могут быть срыгивания, рвота, потеря или плохая прибавка массы тела.

Пищеводная дисфагия отмечается при пороках развития пищевода (атрезия, стеноз, свищи, мембраны, дивертикулы), атипичном отхождении от аорты правой подключичной артерии, травмах опухолях и инородных телах, ожогах пищевода, при патологии пищевода (ахалазия, рефлюкс-эзофагит, варикозное расширение вен пищевода).

## VI. Методы диагностики

Принимая во внимание все ключевые диагностические элементы (анализ

медицинской документации, дополнительный сбор анамнеза, осмотр, методы лабораторной и инструментальной диагностики), необходимо, в первую очередь, определить локализацию затруднения глотания и установить характер нарушений ("механические" или неврогенные и нейромышечные). От этого будет зависеть выбор тактики лечения.

Методы диагностики для ротоглоточной дисфагии можно разделить на основные и дополнительные.

**Основные:**

- осмотр врача-неонатолога (педиатра);
- осмотр врача-невролога;
- осмотр ЛОР-врача с проведением эндоскопической назофаринголарингоскопии;
- видеофлюороскопия.

**Дополнительные (по показаниям):**

- клиническое исследование крови, мочи, биохимический анализ крови, определение креатинфосфокиназы, определение группы крови и резус фактора, коагулограмма, газовый состав и кислотно-щелочное состояние крови;

- лабораторное генетическое обследование;
- УЗИ различных органов;
- компьютерная и магниторезонансная томография;
- электрокардиография;
- электроэнцефалография;
- электронейромиография;
- исследование стволовых вызванных потенциалов;
- Р – логическое исследование;
- эндоскопическая эзофагогастроскопия;
- осмотр специалистов (детского хирурга, челюстно-лицевого хирурга, генетика и др.).

*Цель осмотра врача-неонатолога* - оценка общего состояния, состояния жизненно важных функций нервной, дыхательной, сердечно-сосудистой и других систем. Выявляется наличие или отсутствие видимых пороков развития, генетической синдромальной патологии, стигм дисэмбриогенеза и т.д. По итогам анализа анамнеза и результатов осмотра врач-неонатолог составляет план обследования и необходимого лечения.

Очень важное значение имеет *оценка неврологического статуса*. Врач-невролог при осмотре проводит оценку на наличие дизрафических изменений (краниостенозы, макро или микрокrania и др.), краниофациальных, цервикальных, торакальных асимметричных дизразий, посттравматических изменений челюстно-лицевой области, состояния родничков и швов черепа. Выявляет наличие или отсутствие общемозговых расстройств (уровень бодрствования, синдромы угнетения или гипервозбудимости), симптомов внутричерепной гипертензии, менингизма. При проведении оценки функции черепно-мозговых нервов, очень важное значение для диагностики дисфагических расстройств имеет выявление мимических нарушений, характерных для поражения V и VII ч.м. нервов (тризм, гипомимия, гемионизомимия), бульбарного синдрома, характерного для поражения IX; X; XI; XII ч.м. нервов (угнетение хоботкового, поискового, нижнечелюстного, сосательного, кашлевого рефлексов; дисфония; могут отмечаться фибрилляции языка, трофические расстройства) или псевдобульбарного (характерно двустороннее поражение корково-ядерных путей). Также врач-невролог проводит оценку моторной функции (физиологичность движений, позы, рефлексов, мышечного тонуса) и вегетативной функции (наличие гиперсаливации или сухости во рту, икоты, аэрофагии, диспноэ, немотивированного низкомодулированного плача; потливость, симптом "арлекина", синдром Горнера (эпизоды побледнения с тахи- или брадикардией). По итогам анализа соответствующих патологических изменений,

формируется синдромальный неврологический диагноз с предварительным основным заболеванием, указывающем на причину нарушения функции глотания и составляется план обследования для уточнения основного или сопутствующего заболевания, приведшего к появлению дисфагических расстройств.

*Эндоскопическая назофаринголарингоскопия* — это метод оценки слизистой оболочки и просвета носа, глотки, гортани и трахеи (так называемых верхних дыхательных путей) с применением гибких эндоскопов. Цель исследования - выявление наличия застоя или аспирации жидкости в гортань; оценка состояния небно-глоточного кольца, функции смыкания его при глотании, подвижности надгортанника.

Исследование выполняется натощак, чтобы избежать случайного забрасывания остатков пищи или жидкости в дыхательные пути. Поэтому последний прием пищи должен быть не менее, чем за 2 часа до исследования. У новорожденных детей применяется фиброноларингоскоп диаметром 2,5 мм.

"Золотым стандартом" в диагностике ротоглоточной дисфагии и исследовании нарушений двигательной функции верхнего пищеводного сфинктера является рентгеноскопическое исследование процесса проглатывания (*видеофлюороскопия*). Процесс глотания записывается на видео во время флюороскопии, обеспечивая детальный контроль за глотательными движениями пациента. Видеофлюороскопические записи можно просмотреть на медленной скорости или покадрово. Данное исследование также может помочь в прогнозировании аспирационной пневмонии. Однако, не все медицинские учреждения владеют ресурсами для его проведения. Поэтому альтернативным методом диагностики, позволяющим принять решение о начале орального вскармливания у новорожденных, может быть эндоскопическая назофаринголарингоскопия.

При отсутствии признаков пареза надгортанника, возможно начало орального вскармливания.

Дополнительные методы диагностики проводятся по показаниям для уточнения основного или сопутствующего заболевания, приведшего к появлению дисфагии.

При *диагностике пищевой дисфагии*, физикальный осмотр пациента обычно несет в себе ограниченную ценность, поэтому необходим сочетанный анализ анамнеза, клинических симптомов и результатов инструментальных исследований.

Наиболее информативным с дифференциально-диагностической точки зрения методом обследования, является *эзофагогастродуоденоскопия*. Это обследование позволяет оценить состояние слизистой оболочки пищевода, желудка и 12- перстной кишки, а также состоятельность сфинктеров. При необходимости проводится прицельная биопсия слизистой оболочки. У новорожденных детей исследование выполняется фиброгастроскопом диаметром 5,3 мм., в основном с применением медикаментозной седации (исключение при подозрении на ГЭР), натощак. Последний прием пищи должен быть не менее, чем 3 часа до проведения процедуры.

*Рентгенологическое исследование пищевода с контрастированием* позволяет выявить дефекты наполнения в пищеводе и идентифицировать участки обструкции, соединительнотканые мембраны и кольца. Во время исследования верифицируются наличие у пациента ахалазии кардии, сегментарного и диффузного спазма.

## VII. Принципы лечения

Подход к лечению дисфагических расстройств у новорожденных детей должен быть комплексным. Условно можно выделить 3 направления:

1. этиопатогенетическое (лечение основного и сопутствующих заболеваний, включая хирургическое лечение врожденных пороков развития, медикаментозную терапию при нервно-мышечных расстройствах и неврогенных нарушениях и т.д.);

2. диетотерапия при коррекции функциональных нарушений желудочно-кишечного тракта;

3. обучение глотанию (тактика перехода от зондового кормления к оральному, вспомогательные методики ЛФК).

***Хирургическое лечение врожденных пороков развития.***

***Первичная хейлоринопластика*** (на первом месяце жизни при отсутствии противопоказаний). При устранении врожденных односторонних расщелин верхней губы использовался модифицированный нами метод Millarda (приложение 1).

При устранении врожденных двусторонних расщелин верхней губы использовался метод разработанный Б.Н. Давыдовым (приложение 2).

***Пластика уздечки языка*** (на момент выявления с первых дней жизни ребенка, так как после пластики уздечки у детей младшего возраста легче происходит перестройка функции мышц языка, при отсутствии противопоказаний).

Согласно классификации уздечек языка по Ф. Я. Хорошилкиной, уздечки, ограничивающие подвижность языка, по виду, размеру, форме, плотности и особенностям прикрепления к нижней поверхности языка разделяются на пять видов (приложение 3).

Операции при пластике уздечек:

- френулотомия (рассечение уздечки) – производится поперечный разрез, затем стягивается и сшивается в продольном направлении;
- френулоэктомия (иссечение уздечки);
- френулопластика (перемещение места прикрепления уздечки).

При короткой уздечке языка у новорожденных детей применяется в основном френулотомия.

***Операции по устранению патологии пищевода*** проводятся в специализированных хирургических отделениях. При отсутствии противопоказаний оперативное вмешательство с целью устранения препятствий для нормального вскармливания желательнее проводить как можно раньше.

***Диетотерапия при дисфункциях желудочно-кишечного тракта.***

Специализированное питание должно быть физиологическим, полноценным, сбалансированным по набору всех ингредиентов и одновременно воздействовать на патогенетические механизмы заболевания [14].

При вскармливании грудным молоком рекомендуется назначение диеты кормящим матерям с ограничением или исключением продуктов, повышающих газообразование и богатых экстрактивными веществами.

При искусственном вскармливании, назначение смесей, обеспечивающих более полное и легкое усвоение основных нутриентов, не вызывая напряжение в работе желудочно-кишечного тракта.

Для более эффективной коррекции срыгиваний у новорожденных и детей грудного возраста с халазией кардии, пилороспазмом, гастроэзофагальным и дуоденогастральным рефлюксом следует использовать специализированные лечебные продукты, содержащие загустители – камедь или крахмал.

При наличии лактазной недостаточности, показана диета с использованием специализированных лечебных смесей (низко или безлактозных), при непереносимости белков коровьего молока смесей на основе высокогидролизированных белков.

***Медикаментозная терапия при нервно-мышечных расстройствах, неврогенных нарушениях***

При гипервозбудимости -ноотропы с модулирующим эффектом: гопантенвая кислота.

Гопантенвая кислота: 100-400 мг в сутки в два приема, предпочтительно в утреннее и дневное время, через 15-30 минут после кормления.

***Тактика перехода от зондового кормления к оральному.***

Учитывая, что голодание и кормление - различные фазы цикла кормления и имеют различные модели желудочно-кишечной моторики, рекомендуется 3 x -часовой цикл

кормления: через зонд 2 часа с перерывом 1 час; при адекватном усвоении питания продолжить кормление через зонд за 1 час с перерывом 2 часа; при удовлетворительном результате перейти на кормление через зонд в течение 30 минут [15,16,17,18].

У детей с подозрением на наличие пареза гортани, оральные попытки кормления следует начинать после проведения эндоскопической назофаринголарингоскопии. *При отсутствии пареза гортани* кормление необходимо проводить осторожно, ступенчато, с использованием при первых сеансах кормления от 5 до 10 мл молока. При последующих сеансах объем кормления постепенно увеличивать при отсутствии симптомов срыгиваний и поперхиваний. При наличии срыгиваний и поперхиваний, лучше применять методы стимуляции и изменение скорости потока молока с использованием соски медленного потока, частые паузы в кормлении. Для лучшей адаптации можно проводить изъятие соски во время кормления, чтобы позволить комфортное проглатывание.

#### ***Вспомогательные методы коррекции дисфагии.***

На первом году жизни тактика обучения глотанию может отличаться в зависимости от возрастного периода формирования функции принятия пищи.

#### ***Первый период - рефлекторный (0-3-4 месяца жизни).***

Важное значение имеет *положение ребенка во время кормления*. Оно должно быть адаптационно-комфортным (на руках у матери), под углом 30-45 градусов с правильным положением головы (без избыточного сгибания или разгибания) с обязательной поддержкой грудного отдела позвоночника с целью исключения повышения внутрибрюшного давления при кормлении.

#### ***Применяемые методики:***

- адаптационно-приспособительные средства (специальные соски, пипетки);
- логопедическая методика зонального воздействия перед каждым кормлением с применением логопедической щетки-массажера или силиконовой пустышки;
- адаптированная к младенческому периоду жизни методика Кастильо Моралеса (локальное и сегментарно-сенсомоторное активирование с использованием точечного массажа);

- массаж области шеи, лица.

#### ***Период формирования навыков жевания и глотания (4 месяца - 1 год жизни).***

Необходимо следить за положением ребенка при кормлении, обеспечивая *постуральную стабильность* или так называемое структурное выравнивание (правильное соотношение головы, шеи, верхней части туловища, таза), обучать правильному сидению за столом во время приема пищи.

#### ***Применяемые методики:***

- Адаптированная к младенческому периоду жизни методика Кастильо Моралеса в сочетании с массажем лица, шеи.

- Обучение орально-моторному навыку: начинать стимуляцию орально-моторных паттернов с непитательного инструмента (массажная щетка NUK, палец в перчатке, сухая ложка, трубочка, марля, зубная щетка, игрушка для прорезывания зубов); затем добавить к инструменту вкус еды, продолжая стимуляцию орально-моторных паттернов для навыка, требуемого для безопасного питания; затем тот же орально-моторный навык с едой. Заканчивать кормление всегда необходимо на позитивной ноте (похвалить ребенка).



## **ЗАКЛЮЧЕНИЕ**

Правильное понимание физиологии акта глотания, знание особенностей кормления детей первого года жизни, мультидисциплинарный подход в диагностике дисфагических расстройств, раннее применение хирургических методов лечения, адаптационных методик кормления и комплексной терапии у новорожденных с дисфагическими расстройствами, способствует восстановлению или формированию сосательного автоматизма, глоточных рефлексов и мотивационно правильных ранних пищевых поведенческих реакций, что, безусловно, влияет на дальнейшую социализацию ребенка. Наиболее ранний полный отказ от зондового кормления позволяет снизить риски таких осложнений, как аспирационный синдром, апноэ, формирование эзофагита, вторичной ларингомалации, гастроэзофагорефлюксной болезни.

## СПИСОК ИСПОЛЬЗОВАННЫХ ИСТОЧНИКОВ

1. Jadcherla SR, Breitzman R, Domnitz A. Impact of feeding milestones on resource utilization among premature neonates. *Pediatr. Res.* 2002; 51: 408A.
2. Kliegman RM. Neonatal technology, perinatal survival, social consequences, and the perinatal paradox. *Am. J. Public Health.* 1995; 85: 909–913.
3. Sullivan PB, Lambert B, Rose M. Prevalence and severity of feeding and nutritional problems in children with neurological impairment: Oxford Feeding Study. *Dev. Med. Child Neurol.* 2000; 42: 674–680.
4. Morgan AT. Dysphagia in childhood traumatic brain injury: A reflection on the evidence and its implications for practice. *Dev. Neurorehabil.* 2010; 13: 192–203. doi: 10.3109/17518420903289535.
5. Захарова И.Н., Коровина Н.А., Пыков М.И., Соколов Ю.Ю., Карпова Е.П., Еремеева А.В., Чебукин А.В., Зайденварг Г.Е., Овсянникова Е.М., Тулупов Д.А., Андреева А.В. Синдром срыгивания и рвоты у детей: пособие для врачей. М., 2009: 140.
6. Stevenson D, Allaire JH. The development of normal feeding and swallowing. *Pediatr. Clin. North Am.* 1991; 38: 1439–1453.
7. Benfer KA, Weir KA, Bell KL, Ware RS, Davies PSW, Boyd RN. Oropharyngeal dysphagia in preschool children with cerebral palsy: Oral phase impairments. *Res. Dev. Dis.* 2014;35:3469–3481. doi: 10.1016/j.ridd.2014.08.029.
8. Goyal RK, Padmanabhan R, Sang Q. Neural circuits in swallowing and abdominal vagal afferent-mediated lower esophageal sphincter relaxation. *Am. J. Med.* 2001; 111 (Suppl. 8A): 95S–105S.
9. Sivarao DV, Goyal RK. Functional anatomy and physiology of the upper esophageal sphincter. *Am. J. Med.* 2000; 108 (Suppl. 4a): 27S–37S.
10. Jungheim M, Miller S, Kühn D, Ptok M. Prosodie, Inputsprache und Spracherwerb. *HNO.* 2014; 62: 249–253.
11. Jadcherla SR, Hoffmann RG, Shaker R. Effect of maturation of the magnitude of mechanosensitive and chemosensitive reflexes in the premature human esophagus. *J. Pediatr.* 2006; 149: 77–82.
12. Ивашкин В.Т., Маев И.В., Трухманов А.С., Лапина Т.Л., Шептулин А.А., Сторонова О.А., Андреев Д.Н. Клинические рекомендации Российской гастроэнтерологической ассоциации по диагностике и лечению дисфагии. *Российский журнал гастроэнтерологии, гепатологии, колопроктологии.* 2015; 5: 84–93.
13. Хендерсон Дж. М. Патофизиология органов пищеварения: перевод с английского. М.; СПб.: Бинум - Невский диалект, 1997:287.
14. Dollberg S, Kuint J, Mazkereth R. Feeding tolerance in preterm infants: randomized trial of bolus and continuous feeding. *J. Am. Coll. Nutr.* 2000; 19:797-800.
15. Jadcherla SR, Berseth CL. Acute and chronic intestinal motor activity responses to two infant formulas. *Pediatrics.* 1995; 96 (2 Pt 1): 331–335.
16. Jadcherla SR, Berseth CL. Antroduodenal motility and feeding outcome among neonatal extracorporeal membrane oxygenation survivors. *J. Pediatr. Gastroenterol. Nutr.* 2005;41:347–350.
17. Byars KC, Burklow KA, Ferguson K. A multicomponent behavioral program for oral aversion in children dependent on gastrostomy feedings. *J. Pediatr. Gastroenterol. Nutr.* 2003; 37: 473–480.
18. Яцык Г.В. Диагностика и комплексная реабилитация перинатальной патологии новорожденных детей: руководство для врачей. М.: ПедиатрЪ, 2012: 155.

**Модифицированный метод Millarda при устранении врожденных односторонних расщелин верхней губы**

Согласно методу Millarda после обработки операционного поля наносятся анатомические ориентиры согласно им проводились разрезы (рис. 1):

- 1 – точка выпуклости на медиальном фрагменте (начала колонки фильтрума);
- 2 – точка вогнутости дуги Купидона – центр основания губы;
- 3 – точка выпуклости соответствует точки 1 (расстояние 1-2 и 2-3 равны);
- 4 - точка вершины колонки фильтрума у основания колумеллы на медиальном фрагменте;
- х – точка обратного разреза;
- 5 - точка основания крыла носа на медиальном фрагменте;
- 6 – угол рта на медиальном фрагменте;
- 7 – угол рта на латеральном фрагменте;
- 8 - точка выпуклости на латеральном фрагменте соответствует точки 3 (расстояние 1-6 и 8-7 равны);
- 9 – точка вершина латерального фрагмента (расстояние 3-5-х и 8-9 равны);
- 10 - точка основания крыла носа на латеральном фрагменте;
- 11 – точка на границе сухой и влажной части красной каймы медиального фрагмента;
- 12 - точка на границе сухой и влажной части красной каймы латерального фрагмента;

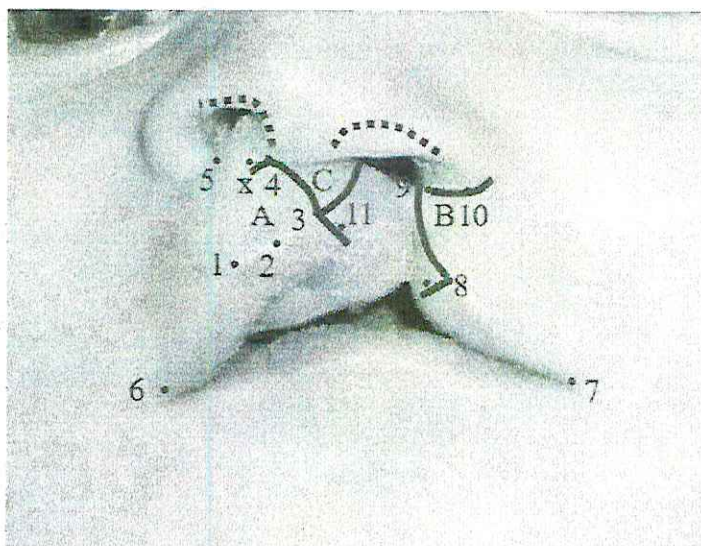


Рис. 1. Схема положения основных анатомических ориентиров и разрезов при выполнении первичной хейлоринопластики.

Согласно намеченным ориентирам, проводятся разрезы. От точки 3 проводится изогнутый разрез (3-5-х), имитирующий валик фильтрума и удлиняющий ротируемый лоскут А.

От точки 3 продолжается разрез до вершины расщелины вдоль границы красной каймы – лоскут С. Далее от точки 3 проводится разрез вниз к альвеолярному отростку – формируется слизистый лоскут.

В области латерального фрагмента от точки 8 вдоль края красной каймы до вершины расщелины проводится разрез 8-9. От точки 9 под основанием крыла носа

проводится разрез через точку 10 – формируется лоскут В. Далее от точки 8 продолжается разрез к альвеолярному отростку, не доходя 2-3 мм до переходной складки – формируется слизистый лоскут. Затем чуть выше переходной складке в области латерального фрагмента проводится разрез в виде «кочерги» длиной равной половине ширины расщелины в области альвеолярного отростка.

Проводятся разрезы по преддверию носовых ходов вдоль переднего края ножек больших крыльчатых хрящей (БКХ). Проводится их отслойка от кожи на всем протяжении.

Далее мобилизуются волокна круговой мышцы рта на медиальном фрагменте от основания колумеллы, устраняется их порочное прикрепление к медиальной ножке БКХ, с выделением передней носовой ости и основания хряща перегородки носа. Искривленная хрящевая часть перегородки носа отделяется от сошника и перемещается в правильное положение.

На латеральном фрагменте проводится мобилизация кожи и слизистой, круговая мышца рта тщательно выделяется в области основания крыла носа, верхний пучок ее отсекается от спайки с крыльчатой частью носовой мышцы, устраняется ее патологическое прикрепление к краю грушевидного отверстия, проводится отделение основания крыла носа от края грушевидного отверстия. Через разрез «кочерги» в области преддверия проводится наднадкостничная мобилизация мягких тканей верхней губы на стороне расщелины.

Далее через ранее проведенные разрезы в области преддверия носа на выделенные БКХ накладываются сближающие швы, на стороне расщелины БКХ устанавливается в правильное положение и фиксируется к четырехугольному хрящу, накладываются швы на купола кончика носа, швы «викрил 5-0».

Проводится ушивание раны в полости носа «викрил 5-0», формируется преддверие носа - сшивается слизистая, выкроенная в области перегородки носа и крыла носа, затем сшивание верхнего края перемещенного лоскута у основания колумеллы и носовой слизистой крыла носа бокового фрагмента, швы «викрил 5-0».

Слизистые лоскуты, сформированные в области красной каймы, опрокидываются эпителиальной поверхностью вниз в область расщелины альвеолярного отростка и сшиваются между собой.

Далее накладывается стягивающий шов между хрящевой частью носовой перегородки и выделенными носовыми мышцами на боковом фрагменте, он формирует окончательно преддверие носа и с его помощью выставляется ширина носового хода на стороне расщелины.

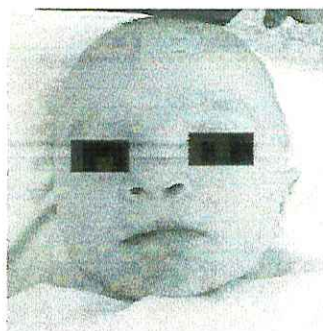Восстановление круговой мышцы рта проводится сверху в низ, швы «викрил 4-0». При этом наложение швов проводится асимметрично: глубокие слои мышц сшиваются по средней линии, а поверхностные слои с латерального фрагмента внахлест, имитируя валик филтрома. Преддверие полости рта формируется путем перемещения мягких тканей бокового фрагмента медиально, восстановление слизистой с наложением швов «викрил 4-0».

Проводится ушивание красной каймы верхней губы с сопоставлением ранее намеченных точек, в области выпуклости и на границе сухой и влажной части красной каймы, «швы пролен 6-0». Нередко для предотвращения подтягивания красной каймы вверх проводится дополнительно Z-пластика взаимно перемещаемыми кожными лоскутами.

Далее накладываются швы на кожу верхней губы «пролен 6-0», лоскут В, выкроенный у основания носа на латеральном фрагменте, перемещают под основание перегородки носа. Лоскут С перемещается вместе с перегородкой носа и вшивается под основание крыла носа на стороне расщелины, он удлиняет колумеллу и формирует порог носа. В носовые ходы вводят силиконовые эндоназальные активаторы (рис. 2, 3).



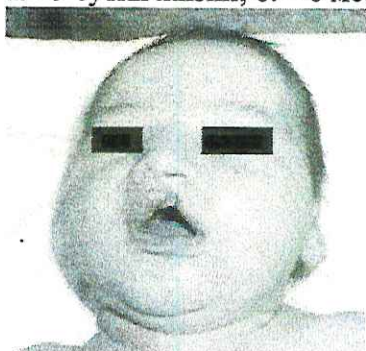а



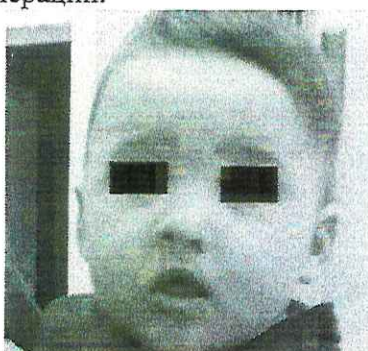б

Рис.2. Пациент Ч., Диагноз: Врожденная сквозная расщелина верхней губы и неба слева III степени.

а. - 9 сутки жизни; б. - 6 месяцев после операции.



а



б

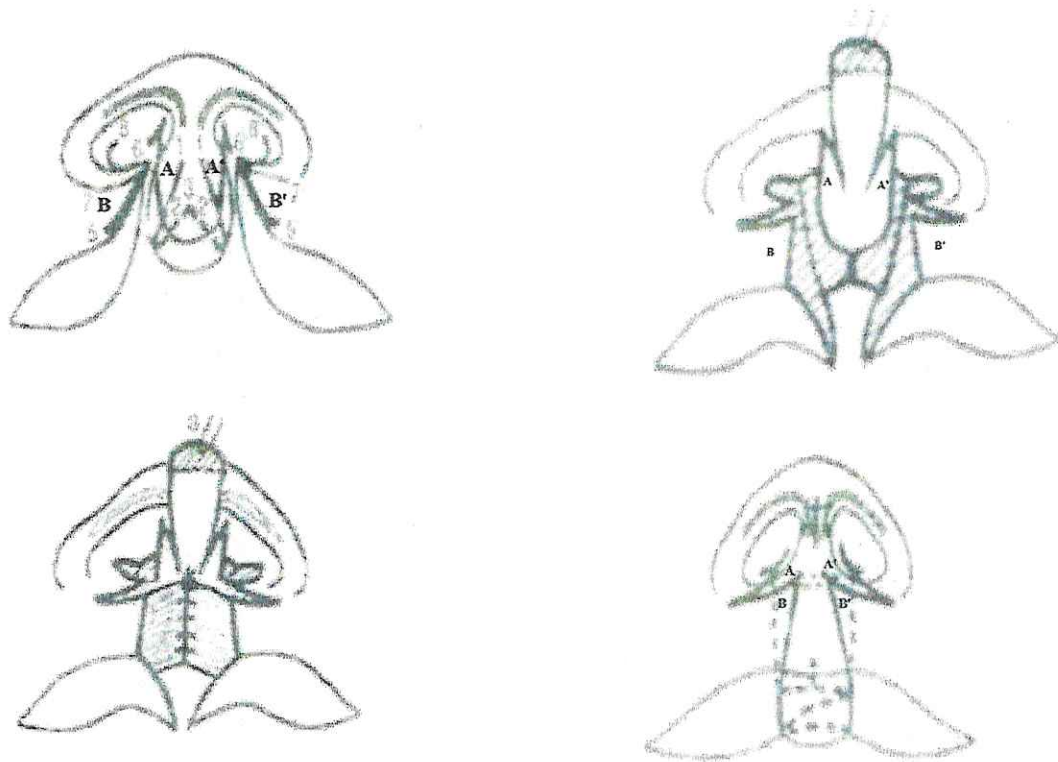
Рис.3. Пациент Д., Диагноз: Врожденная изолированная расщелина верхней губы слева 2б степени.

а. - 15 сутки жизни; б. - 7 месяцев после операции.

**Метод Б.Н. Давыдова при хирургическом лечении врожденных двусторонних расщелин верхней губы**

При устранении врожденных двусторонних расщелин верхней губы метод разработанный Б.Н. Давыдовым (рис. 4):

- 1 и 1' – точка вершины колонки фильтрума у основания колумеллы;
- 2 и 2' – точка выпуклости на пролябиуме (расстояние 1-2 и 1'-2' равны);
- 3 – точка в области переходной складке (расстояние 2-3 и 2'-3 равны);
- А и А' – треугольные лоскуты выкраиваются в верхней трети пролябиума;
- 5 и 5' – точка выпуклости на боковых фрагментах;
- 6 и 6' – точки вершины расщелины на боковых фрагментах (расстояние 6-5 и 6'-5' равны)
- 7 и 7' – точки основания крыла носа;
- 8 и 8' – точки, определяющие выбухание концов латеральных ножек БКХ;
- 9 и 9' – угол рта на боковых фрагментах (расстояние 9-5 и 9'-5' равны);
- В и В' – треугольные лоскуты выкраиваются на боковых фрагментах.



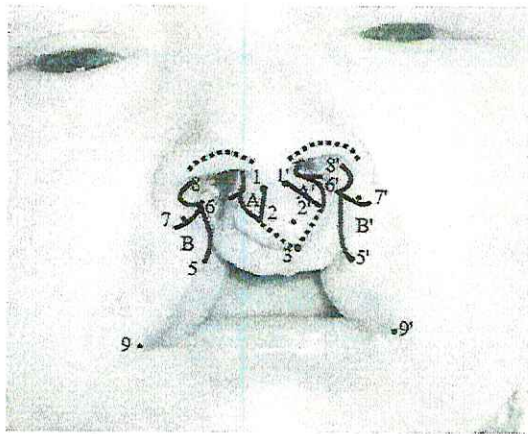


Рис. 4. Схема положения основных анатомических ориентиров и разрезов при выполнении первичной хейлоринопластики при двусторонних расщелинах верхней губы.

Проводятся разрезы по коже краев пролябиума вдоль линии перехода кожи в слизистую оболочку от нижних точек расщепленных колонок филтрума до оснований медиальных ножек больших крыльных хрящей носа (1-2 и 1'-2').

Разрезы продолжаются по красной кайме и слизистой оболочке верхней губы и соединяются в области переходной складки (2-3 и 2'-3). Отслаивается треугольный лоскут слизистой оболочки с подлежащими тканями и вывертывается вперед для формирования нижней трети филтрума.

От нижних точек расщепленных колонок филтрума разрезы продолжаются по слизистой оболочке верхней губы, далее по слизистой оболочке носа до верхних краев медиальных ножек крыльных хрящей, затем разрез продолжается вниз до заднего края альвеолярного отдела межчелюстной кости. В верхней трети пролябиума с двух сторон выкраиваются треугольные лоскуты с длиной стороны равной  $\frac{1}{2}$  высоты колонок филтрума - А и А'.

Проводятся разрезы по преддверию носовых ходов вдоль переднего края ножек БКХ, они отслаиваются от кожи на всем протяжении. Лоскуты А и А' отслаиваются и через данные разрезы тупо распрепаровываются медиальные ножки крыльных хрящей до интракраниальных углов.

На латеральных фрагментах верхней губы проводятся разрезы по линии перехода кожи в красную кайму (5-6 и 5'-6') и далее продолжаются по слизистой оболочке внутренней части крыльев носа до точек, определяющих выбухание концов латеральных ножек крыльных хрящей (точки 8 и 8'). Нижние мышечные пучки отсекаются от места порочного прикрепления к основанию крыльев носа и включаются в состав слизисто-мышечных лоскутов, которые низводятся до уровня красной каймы.

Под основанием крыльев носа (слева и справа) проводят разрезы (6-7 и 6'-7') и формируются кожно-мышечные лоскуты - В и В', содержащие верхние пучки круговой мышцы рта. По переходной складке с обеих сторон проводятся послабляющие разрезы «кочерги» по Лимбергу, основания крыльев носа мобилизуются.

Через ранее проведенные разрезы в области преддверия носа на выделенные БКХ накладываются сближающие швы, БКХ устанавливаются в правильное положение и фиксируются к четырехугольному хрящу и верхним латеральным хрящам, накладываются швы на купола кончика носа, «викрил 5-0».

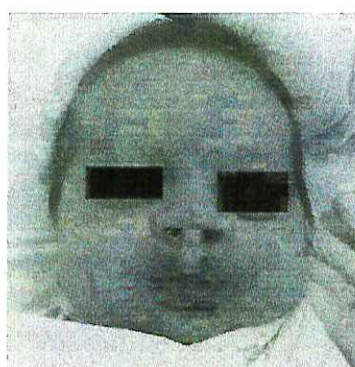Слизистые лоскуты с сошника и внутренней поверхности носа с каждой стороны опрокидываются в сторону расщелины и сшиваются между собой, «викрил 5-0». Формируется выстилка передних отделов дна носовых ходов до переходной складки. Верхние края слизистой оболочки боковых фрагментов верхней губы сшиваются со слизистой сформированного дна носовых ходов и треугольными лоскутами слизистой оболочки пролябиума, «викрил 5-0». Лоскуты слизистой оболочки пролябиума,

сшиваются между собой в  $\frac{1}{2}$  нижней части. Слизисто-мышечные лоскуты с боковых фрагментов верхней губы смещаются к центру на слизистую швы «викрил 5-0». Нижние пучки круговой мышцы рта с левого и правого бокового фрагмента сшиваются между собой под вывернутой вперед нижней частью пролябиума («викрил 4-0»). Восстанавливается непрерывность круговой мышцы рта в нижней трети губы. Средние мышечные пучки сшиваются с симметричными участками пролябиума. Верхние мышечные пучки круговой мышцы рта отсекаются от спайки с крыловидной частью мышц носа, низводятся под основание перегородки носа и фиксируются с мышечными пучками противоположной стороны матрацными швами «викрил 4-0». В месте вплетения мышечных волокон, поднимающих крылья носа, в круговую мышцу рта накладываются матрацные швы и проводятся через ткани филтума ниже краев медиальных ножек крыльчатых хрящей, «викрил 4-0».

Треугольные лоскуты (А и А'), выкроенные в верхней трети филтума с обеих сторон, перемещаются в разрезы под основаниями крыльев носа. Формируется порог входа в нос и удлиняется кожная часть носовой перегородки. На кожу и красную кайму накладываются швы, «пролен 5-0». В носовые ходы вводят силиконовые эндоназальные активаторы (рис. 5, 6).



а



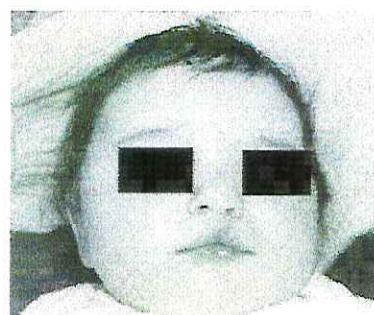б

Рис.5. Пациент К., Диагноз: Врожденная двусторонняя сквозная расщелина верхней губы и неба.

а. - 12 суток жизни; б. - 20 дней после операции.



а.



б.

Рис.6. Пациент К., Диагноз: Врожденная двусторонняя расщелина верхней губы и неба. а. - 5 суток жизни; б. - 4 месяца после операции.



**Классификация уздечек языка по Ф. Я. Хорошилкиной**

**I вид**— тонкие, прозрачные уздечки, нормально прикреплены к языку, но имеют малую протяженность, в связи с чем ограничивают движение языка, при подъеме языка кверху у места прикрепления уздечки к внутренней поверхности нижней челюсти образуется «треугольник» из слизистой оболочки;

**II вид**—такие же тонкие полупрозрачные уздечки, но прикреплены ближе к кончику языка, имеют также небольшую протяженность, при подъеме языка кверху в центре образуется желобок-симптом «сердечка», а на внутренней поверхности нижней челюсти — симптом «треугольника»;

**III вид**— уздечки плотные, короткие, прикрепленные близко к кончику языка, положительный симптом «сердечка» с подворачиванием кончика и набуханием спинки языка и симптом «треугольника», чаще всего такая плотная уздечка представляет собой дубликатуру слизистой оболочки;

**IV вид**—такие плотные тяжи, как и при предыдущем виде, однако сложность заключается в том, что они сращены с мышцами языка;

**V вид**— тяж слизистой оболочки мало заметен, срастается с мышцами языка, в таких случаях вся масса языка, сращенная с мышцами дна рта, располагается значительно ближе к центральному отделу нижней челюсти.