

ПРАВИТЕЛЬСТВО МОСКВЫ
ДЕПАРТАМЕНТ ЗДРАВООХРАНЕНИЯ ГОРОДА МОСКВЫ

СОГЛАСОВАНО

Главный внештатный специалист
Департамента здравоохранения
города Москвы по лучевой и
инструментальной диагностике



С. П. Морозов

2020 г.

РЕКОМЕНДОВАНО

Экспертным советом по науке
Департамента здравоохранения
города Москвы № 8



2020 г.

ЛУЧЕВАЯ ДИАГНОСТИКА КОРОНАВИРУСНОЙ БОЛЕЗНИ (COVID-19):
ОРГАНИЗАЦИЯ, МЕТОДОЛОГИЯ,
ИНТЕРПРЕТАЦИЯ РЕЗУЛЬТАТОВ

Методические рекомендации № 72

Москва
2020

Организация-разработчик:

Государственное бюджетное учреждение здравоохранения города Москвы «Научно-практический клинический центр диагностики и телемедицинских технологий Департамента здравоохранения города Москвы»

Составители:

Морозов С. П. – д.м.н., профессор, главный внештатный специалист по лучевой и инструментальной диагностике ДЗМ и Минздрава России по ЦФО РФ, директор ГБУЗ «НПКЦ ДиТ ДЗМ»

Проценко Д. Н. – к.м.н., главный внештатный специалист по анестезиологии – реаниматологии, главный врач ГБУЗ «Городская клиническая больница №40 ДЗМ»

Сметанина С. В. – к.м.н., главный внештатный специалист по инфекционным болезням, главный врач ГБУЗ «Инфекционная клиническая больница № 1 ДЗМ города Москвы»

Андрейченко А. Е. – к.ф.м.н., начальник сектора медицинской информатики, радиомики и радиогеномики ГБУЗ «НПКЦ ДиТ ДЗМ»

Амброси О. Е. – заведующая подразделением отделения лучевой диагностики ГБУЗ «Инфекционная клиническая больница №1 ДЗМ»

Баланюк Э. А. – заведующая отделением рентгенологии и ультразвуковой диагностики ГБУЗ «Городская клиническая больница №40 ДЗМ»

Владимирский А. В. – д.м.н., заместитель директора по научной работе ГБУЗ «НПКЦ ДиТ ДЗМ»

Ветшева Н. Н. – д.м.н., врач ультразвуковой диагностики отдела аттестации врачей лучевой диагностики ГБУЗ «НПКЦ ДиТ ДЗМ»

Гомблевский В. А. – к.м.н., руководитель отдела развития качества радиологии ГБУЗ «НПКЦ ДиТ ДЗМ»

Епифанова С.В. – к.м.н., врач-рентгенолог отделения рентгенодиагностики и томографии ФГБУ «ЦКБ с поликлиникой» Управления делами Президента РФ

Ледихова Н. В. – заведующая консультативным отделом, врач-рентгенолог ГБУЗ «НПКЦ ДиТ ДЗМ»

Лобанов М. Н. – к.м.н., заместитель заведующего консультативным отделом ГБУЗ «НПКЦ ДиТ ДЗМ»

Павлов Н. А. – руководитель проекта сектора медицинской информатики, радиомики и радиогеномики ГБУЗ «НПКЦ ДиТ ДЗМ»

Панина Е. В. – заведующая отделом развития лабораторного дела в лучевой диагностике ГБУЗ «НПКЦ ДиТ ДЗМ»

Полищук Н. С. – заместитель главного врача ГБУЗ «НПКЦ ДиТ ДЗМ»

Ридэн Т. В. – д.м.н., профессор, врач-радиолог Центрального института диагностической и интервенционной радиологии Клиники г. Людвигсхафен-на-Рейне (Германия)

Соколина И. А. – к.м.н., доцент кафедры рентгенологии и галиологии ФГБОУ ЛПО РМАНПО Минздрава России

Туравилова Е. В. – заместитель заведующего консультативным отделом, врач-рентгенолог ГБУЗ «НПКЦ ДиТ ДЗМ»

Федоров С. С. – заместитель директора по медицинской части ГБУЗ «НПКЦ ДиТ ДЗМ»

Чернина В. Ю. – младший научный сотрудник отдела развития качества радиологии ГБУЗ «НПКЦ ДиТ ДЗМ»

Шулькин И. М. – руководитель проекта Проектного офиса ГБУЗ «НПКЦ ДиТ ДЗМ»

Л 87 Лучевая диагностика коронавирусной болезни (COVID-19): организация, методология, интерпретация результатов : методические рекомендации / сост. С. П. Морозов, Д. Н. Проценко, С. В. Сметанина [и др.] // Серия «Лучшие практики лучевой и инструментальной диагностики». – Вып. 65. – М. : ГБУЗ «НПКЦ ДиТ ДЗМ», 2020. – 76 с.

Рецензенты:

Белевский Андрей Станиславович – д.м.н., профессор, главный внештатный специалист пульмонолог ДЗМ, заведующий кафедрой пульмонологии ГБОУ ВПО «РНИМУ им. Н.И. Пирогова Минздрава России»

Синицын Валентин Евгеньевич – д.м.н., профессор, профессор кафедры многопрофильной клинической подготовки факультета фундаментальной медицины МГУ им. М.В. Ломоносова, врач-рентгенолог МНОЦ МГУ им. М.В. Ломоносова

Методические рекомендации предназначены для информирования сотрудников медицинских организаций о роли и месте методов лучевой диагностики, подходах к оптимальному их выбору, о семиотике и дифференциальной диагностике коронавирусной инфекции. Отдельный раздел посвящен организационным особенностям работы отделений лучевой диагностики в условиях пандемии COVID-19.

Данный документ является собственностью Департамента здравоохранения города Москвы, не подлежит тиражированию и распространению без соответствующего разрешения

СОДЕРЖАНИЕ

Нормативные ссылки	4
Определения.....	6
Обозначения и сокращения	7
Введение.....	9
Методы лучевых исследований	10
Компьютерная томография	12
Рентгенография.....	22
Ультразвуковое исследование	26
Дифференциальная диагностика.....	28
Маршрутизация пациентов	29
Организация работы отделения лучевой диагностики	33
Заключение.....	40
Список использованных источников.....	41
Приложение А. Методика проведения компьютерной томографии органов грудной клетки	44
Приложение Б. Методика проведения рентгенографии органов грудной клетки.....	45
Приложение В. Клинические примеры	47
Приложение Г. Чек-лист готовности отделения лучевой диагностики к работе в условиях пандемии COVID-19	50
Приложение Д. Пример организации производственного процесса в отделении лучевой диагностики в условиях коронавирусной инфекции COVID-19	52
Приложение Е. Стандартная операционная процедура «Использование медперсоналом средств индивидуальной защиты» (образец)	53
Приложение Ж. Стандартная операционная процедура «Уборка помещений с медицинским оборудованием» (образец)	60

НОРМАТИВНЫЕ ССЫЛКИ

В настоящем документе использованы ссылки на следующие нормативные документы (стандарты):

1. Федеральный закон от 21.11.2011 № 323-ФЗ «Об основах охраны здоровья граждан в Российской Федерации».

2. Приказ Министерства здравоохранения Российской Федерации от 16.03.2020 №171 «О временном порядке организации работы медицинских организаций в целях реализации мер по профилактике и снижению рисков распространения новой коронавирусной инфекции (COVID-19)».

3. Приказ Министерства здравоохранения Российской Федерации «Об утверждении порядка организации и оказания медицинской помощи с применением телемедицинских технологий» от 30.11.2017 № 965н.

4. Приказ Департамента здравоохранения города Москвы от 13.03.2020 № 201 «О проведении дополнительных санитарно-противоэпидемических (профилактических) мероприятий по недопущению завоза и распространения новой коронавирусной инфекции COVID-2019».

5. Приказ Департамента здравоохранения города Москвы от 22.03.2020 № 230 «Об утверждении регламентов (алгоритмов) работы медицинских организаций, подведомственных Департаменту здравоохранения города Москвы в период с 23 по 30 марта 2020 г. по оказанию медицинской помощи пациентам, заболевшим новой коронавирусной инфекцией (COVID-19), и контактными с ними лицам».

6. Приказ Департамента здравоохранения города Москвы от 05.04.2020 № 347 «О внесении изменений в приказ Департамента здравоохранения города Москвы от 22.03.2020 № 230 “Об утверждении регламентов (алгоритмов) работы медицинских организаций, подведомственных Департаменту здравоохранения города Москвы в период с 23 по 30 марта 2020 г. по оказанию медицинской помощи пациентам, заболевшим новой коронавирусной инфекцией (COVID-19), и контактными с ними лицам”».

7. Приказ Департамента здравоохранения города Москвы от 27.03.2020 № 300 «О мероприятиях по организации госпитализации больных с ОРВИ, гриппом и внебольничными пневмониями, а также пациентов и с подтвержденным диагнозом коронавирусная инфекция COVID-19 в медицинских организациях государственной системы здравоохранения города Москвы».

8. Приказ Департамента здравоохранения города Москвы от 01.04.2020 № 323 «О создании дистанционного референс-центра по лучевой диагностике».

9. Приказ Департамента здравоохранения города Москвы от 06.04.2020 № 351 «О порядке выписки из медицинских организаций (стационаров), подведомственных Департаменту здравоохранения города Москвы, пациентов с внебольничной пневмонией или коронавирусной

инфекцией (COVID-19), для продолжения лечения в амбулаторных условиях (на дому)».

10. Приказ Департамента здравоохранения города Москвы от 08.04.2020 № 374 «О работе кабинетов компьютерной томографии в медицинских организациях, оказывающих первичную медико-санитарную помощь взрослому населению».

11. Приказ Департамента здравоохранения города Москвы от 10.04.2020 № 385 «Об организации Амбулаторных КТ-центров на базе медицинских организаций государственной системы здравоохранения города Москвы, оказывающих первичную медико-санитарную помощь взрослому населению» (с изменениями в соответствии с приказом Департамента здравоохранения города Москвы от 16.04.2020 № 410).

12. Приказ Департамента здравоохранения города Москвы от 11.04.2020 № 388 «Об утверждении алгоритмов ведения пациентов с ОРВИ и COVID-19 на дому и в Амбулаторных КТ-центрах».

13. Письмо Роспотребнадзора от 10.03.2020 № 02/3853-2020-27 «О мерах по профилактике новой коронавирусной инфекции (COVID-19)» (вместе с «Рекомендациями по профилактике новой коронавирусной инфекции (COVID-19) среди работников».

14. Постановление Главного государственного санитарного врача Российской Федерации от 13.03.2020 № 6 «О дополнительных мерах по снижению рисков распространения COVID-2019».

15. Постановление Главного государственного санитарного врача Российской Федерации от 18.03.2020 № 7 «Об обеспечении режима изоляции в целях предотвращения распространения COVID-2019».

16. Профилактика, диагностика и лечение новой коронавирусной инфекции (2019-nCoV): временные методические рекомендации Министерства здравоохранения Российской Федерации. Версия 5 (08.04.2020).

ОПРЕДЕЛЕНИЯ

В настоящем документе используются следующие термины с соответствующими определениями:

Коронавирусы (Coronaviridae) – это большое семейство РНК-содержащих вирусов, способных инфицировать человека и некоторых животных. У людей коронавирусы могут вызвать целый ряд заболеваний (от легких форм острой респираторной инфекции до тяжелого острого респираторного синдрома). В настоящее время известно о циркуляции среди населения четырех коронавирусов (HCoV-229E, -OC43, -NL63 и -HKU1), которые круглогодично присутствуют в структуре острых респираторных вирусных инфекций и, как правило, вызывают поражение верхних дыхательных путей легкой и средней тяжести.

Новый коронавирус COVID-19 (2019-nCoV) – временное название, присвоенное Всемирной организацией здравоохранения 12 января 2020 года; представляет собой одноцепочечный РНК-содержащий вирус, относится к семейству 4 Coronaviridae и к линии Beta-CoV В. Вирус отнесен ко II группе патогенности, как и некоторые другие представители этого семейства (вирус SARS-CoV, MERS-CoV).

ОБОЗНАЧЕНИЯ И СОКРАЩЕНИЯ

ЕРИС ЕМИАС – Единый радиологический информационный сервис Единой медицинской информационно-аналитической системы г. Москвы.

КТ – компьютерная томография.

М(Р)ИС – медицинская (радиологическая) информационная система.

НДКТ – низкодозовая компьютерная томография.

ОГК – органы грудной клетки.

ОЛД – отделение лучевой диагностики.

ОРВИ – острое респираторное вирусное заболевание.

ОРИТ – отделение реанимации и интенсивной терапии.

ОТ-ПЦР – полимеразная цепная реакция с обратной транскрипцией.

СИЗ – средства индивидуальной защиты.

СОП – стандартная операционная процедура.

РГ – рентгенография.

РИП – расстояние источник-поверхность.

УЗИ – ультразвуковое исследование.

ЦАМИ – централизованный архив медицинских изображений.

ЦЛ – центральный луч.

COVID-19 – от англ. coronavirus disease 2019, коронавирусная инфекция 2019 года.

MERS – от англ. Middle East respiratory syndrome, ближневосточный респираторный синдром.

SARS – от англ. Severe acute respiratory syndrome, тяжелый острый респираторный синдром.

ВВЕДЕНИЕ

Коронавирусная болезнь (coronavirus disease 2019, COVID-19) является инфекцией, вызываемой новым коронавирусом. Всемирная организация здравоохранения (ВОЗ) 11 марта 2020 года объявила вспышку нового типа коронавируса COVID-19 пандемией.

Возбудитель болезни – это седьмой выявленный в мире коронавирус, патогенный для человека, и третий, после SARS и MERS, вызывающий летальную пневмонию. Вирус отличается средней контагиозностью.

COVID-19 характеризуется относительно низкой общей летальностью (1–3,5%), которая, однако, резко возрастает до >30% в возрастной группе старше 70 лет. В целом пневмония развивается у 15–20% заболевших, а от 5 до 30% больных требуют лечения в условиях отделения реанимации и интенсивной терапии (ОРИТ).

Со стороны системы здравоохранения ответом на пандемию COVID-19 являются комплексные действия, направленные на снижение уровня заболеваемости и смертности, минимизацию передачи заболевания, защиту медицинского персонала и сохранение бесперебойного функционирования системы здравоохранения.

В условиях пандемии COVID-19 основными задачами службы лучевой диагностики являются:

1. Снижение летальности и улучшение исходов лечения путем качественной, своевременной и бесперебойной диагностики и контроля эффективности терапии.

2. Недопущение распространения инфекции.

3. Обеспечение готовности к работе высокой интенсивности, в условиях возрастающей нагрузки, на фоне потерь среди медицинского персонала.

Задачи решаются путем осуществления комплексов организационных и противоэпидемических мероприятий, включая зонирование отделений, перераспределение кадровых ресурсов и потоков пациентов, обеспечения инфекционного контроля, реструктуризации производственных процессов. Значительную роль при этом играют телемедицинские и иные цифровые технологии.

Диагностика COVID-19 проводится с помощью совокупной оценки эпидемиологического анамнеза, клинической картины, результатов лучевых и лабораторных исследований. Верификация болезни подразумевает получение положительного результата лабораторного исследования на наличие РНК SARS-CoV-2 с применением методов амплификации нуклеиновых кислот вне зависимости от клинических проявлений. Вместе с тем, по данным многочисленных источников, точность данного метода не превышает 70%. Из-за этого значительное количество пациентов с развернутой клинической и рентгенологической картиной не получают своевременной целевой терапии, а также оказываются вне действия нужных мер инфекционного контроля.

В связи с изложенным введено понятие «клинически подтвержденный случай COVID-19», в котором объединяются типичный комплекс симптомов,

дыхательных нарушений, характерные результаты компьютерной томографии или рентгенографии (вне зависимости от результатов однократного лабораторного исследования на наличие РНК SARS-CoV-2 методом ПЦР и эпидемиологического анамнеза).

Важность лучевых методов в диагностике и оценке динамики COVID-19 все время возрастает. Вместе с тем их применение не показано для скрининга коронавирусной инфекции при отсутствии симптомов острого респираторного вирусного заболевания.

В амбулаторных и стационарных условиях основным методом для диагностики, подтверждения и оценки динамики COVID-19 (с учетом клинических и лабораторных данных) является компьютерная томография (КТ) органов грудной клетки в высоком разрешении. Оптимальный вариант использования рентгенографии – это контроль динамики состояния, включая проведение исследований передвижным аппаратом в отделениях интенсивной терапии и реанимации. Ультразвуковые исследования используются как дополнительный метод аналогичной оценки динамики; также они применимы для сортировки пациентов с целью определения оптимальной очередности для компьютерной томографии.

Типичные проявления COVID-19 при КТ органов грудной клетки: многочисленные уплотнения легочной паренхимы по типу «матового стекла» преимущественно округлой формы, различной протяженности с/без консолидации; утолщение междолькового интерстиция по типу «булыжной мостовой»; периферической, мультилобарной локализации.

В целом, по данным лучевых методов, выделяют нулевую, легкую, средне-тяжелую, тяжелую и критическую степени тяжести. Под нулевой подразумевают либо нормальную картину легких, либо признаки любых иных патологических состояний (воспалительных, онкологических и т.д.). Оценка тяжести проводится исходя из процента вовлечения в патологический процесс паренхимы легкого (учитывается состояние легкого с наибольшим поражением).

Исходя из комплексного анализа клинических и рентгенологических данных осуществляется маршрутизация пациентов. Критичным моментом для оценки динамики являются развитие гидроторакса (критическое состояние пациента) и увеличение объема поражения – 50% за 24–48 часов на фоне дыхательных нарушений.

Выписка из стационара на амбулаторное лечение допустима при отсутствии лихорадки, признаков нарастания дыхательной недостаточности, положительной динамике лабораторных показателей, а также регрессе патологических изменений в легких. К таковым относят: уменьшение зон «матового стекла», допустимы новые зоны «матового стекла» не более 25% поперечного размера гемиторакса; уменьшение в объеме видимых ранее зон консолидации; резидуальные уплотнения паренхимы, вариабельные по протяженности и локализации; отсутствие плеврального выпота, ассоциированного с COVID; появление А-линий при УЗИ исследовании.

МЕТОДЫ ЛУЧЕВЫХ ИССЛЕДОВАНИЙ

Диагностический алгоритм COVID-19 представлен совокупной оценкой эпидемиологического анамнеза, клинической картины, результатов лучевых и лабораторных исследований. Лучевые методы применяются для первичной диагностики, дифференциальной диагностики, оценки тяжести и динамики течения заболевания, маршрутизации пациентов с COVID-19 (включая принятие решения о выписке из стационара на амбулаторное лечение под наблюдением). Для диагностики и оценки динамики COVID-19 используются компьютерная томография в высоком разрешении (КТ), рентгенография (РГ), ультразвуковое исследование (УЗИ) органов грудной клетки (ОГК). С применением лучевых методов исследований устанавливается *клинически подтвержденный случай COVID-19*.

Клинически подтвержденный случай COVID-19 (вне зависимости от результатов однократного лабораторного исследования на наличие РНК SARS-CoV-2 методом ПЦР и эпидемиологического анамнеза):

1. Клинические проявления острой респираторной инфекции (при отсутствии других известных причин, которые объясняют клиническую картину вне зависимости от эпидемиологического анамнеза):

А. Температура тела выше 37,5 °С.

В. Один или более из следующих признаков:

- кашель – сухой или со скудной мокротой,
- одышка, ощущение заложенности в грудной клетке,
- насыщение крови кислородом по данным пульсоксиметрии (SpO₂) ≤ 95%,
- боль в горле, насморк и другие катаральные симптомы,
- слабость, головная боль,
- anosmia,
- диарея.

2. Наличие характерных изменений в легких по данным компьютерной томографии:

- зоны уплотнения по типу «матового стекла»;
- зоны консолидации;
- утолщение междолькового интерстиция по типу «бульбозной мостовой»;
- гидроторакс;
- расположение двустороннее, преимущественно нижнедолевое, периферическое, периваскулярное;
- вовлечение паренхимы легкого – 25–50%.

3. Наличие характерных изменений в легких по данным обзорной рентгенографии органов грудной клетки:

- зоны малоинтенсивного уплотнения легочной ткани, часто округлой формы и различной протяженности – более 3-х участков;
- участки сливных инфильтративных изменений;
- снижение пневматизации легочной ткани;
- гидроторакс;
- расположение двустороннее, чаще панлобарное периферическое или базальное;

– вовлечение паренхимы легкого – 25–50%.

Принципы выбора лучевых методов исследований:

1. Симптомы и клинические признаки острой респираторной вирусной инфекции (ОРВИ) отсутствуют (вне зависимости от данных эпидемиологического анамнеза) – применение лучевых исследований не показано¹.

2. Основным методом для диагностики, подтверждения и оценки динамики COVID-19 (с учетом клинических и лабораторных данных) является компьютерная томография органов грудной клетки в высоком разрешении (в амбулаторных и в стационарных условиях).

3. Рентгенография или УЗИ применяются при отсутствии возможности проведения компьютерной томографии ОГК.

4. В стационарных условиях у пациентов в критическом состоянии (в том числе находящихся в отделениях реанимации и интенсивной терапии (ОРИТ), при невозможности их транспортировки или при отсутствии возможности выполнения компьютерной томографии) для оценки динамики применяются рентгенография (портативный рентген-аппарат) и/или ультразвуковое исследование.

В таблице 1 представлен выбор метода исследования с учетом задач и условий оказания медицинской помощи.

Таблица 1 – Выбор лучевых методов исследования

Условия оказания медицинской помощи	Скрининг	Первичный диагноз. Установление клинически подтвержденного случая	Сортировка при поступлении	Оценка динамики
Амбулаторные	–	КТ, РГ*	–	КТ
Стационарные	–	КТ	КТ,	КТ, РГ/УЗИ**

* при отсутствии возможности выполнения компьютерной томографии;
**при отсутствии возможности проведения КТ у нетранспортабельных пациентов, в ОРИТ, рентгенография выполняется передвижным рентгеновским аппаратом

Варианты маршрутизации пациента, определяемые по результатам лучевых исследований и с учетом клинических проявлений, представлены в разделе «Маршрутизация пациентов».

¹ В настоящее время некоторые крупные международные профессиональные сообщества специалистов лучевой диагностики (American College of Radiology, Royal College of Radiologists, Royal Australian and New Zealand College of Radiology) не рекомендуют использовать компьютерную томографию ОГК как метод скрининга при подозрении на COVID-19 (то есть при отсутствии типичных клинических проявлений и эпидемиологического анамнеза). Более того, применение КТ для скрининга в амбулаторных условиях повышает риски создания искусственных эпидемиологических очагов. Источники: ACR Recommendations for the use of Chest Radiography and Computed Tomography (CT) for Suspected COVID-19 Infection. – URL : <https://bit.ly/2QNMfvT>; RCR position on the role of CT in patients suspected with COVID-19 infection. – URL : <https://bit.ly/2UF91AS>; COVID-19 Updates. – URL : <https://bit.ly/2UlaIKs>.

КОМПЬЮТЕРНАЯ ТОМОГРАФИЯ

Применение

Компьютерная томография ОГК рекомендована к применению для установления клинически подтвержденного случая COVID-19 в амбулаторных и стационарных условиях. Также для оценки динамических изменений, в том числе для контроля терапевтической эффективности, оценки готовности к выписке.

В стационарных условиях у пациентов с подозрением или верифицированной COVID-19 КТ проводят:

1. В день госпитализации для начального обследования пациентов, обратившихся со среднетяжелыми или тяжелыми проявлениями, соответствующими инфекции COVID-19, с любой претестовой вероятностью инфицирования COVID-19 (при условии отсутствия у пациента на руках адекватного описания и изображений КТ органов грудной полости в DICOM на электронном носителе (ЕРИС, ЕМИАС, диск) давностью не более 3-х суток при отсутствии ухудшений клинической картины; при отсутствии возможности МО доступа к электронным носителям (ЕРИС, ЕМИАС) или технических возможностей передачи информации с электронного носителя врачу лучевой диагностики ОЛД МО). КТ-исследования таким пациентам рекомендуются независимо от результатов теста на COVID-19 или их доступности.

2. Повторно, через 2–3 дня и затем каждые 2–3 дня, при отсутствии требуемого терапевтического эффекта или в случае клинического ухудшения для оценки прогрессирования COVID-19 или вторичной сердечно-легочной патологии, например, тромбоэмболии легочной артерии, суперинфекции в виде бактериальной пневмонии или сердечной недостаточности, которая потенциально может быть вторичной по отношению к обусловленному COVID-19 повреждению миокарда.

3. Через 5–7 дней от момента поступления при положительной динамике симптомов.

4. Перед выпиской (не ранее, чем за одни сутки до выписки) с целью дифференциальной диагностики между ожидаемыми морфологическими отклонениями от нормы – последствиями инфекции (если ранее была выявлена степень изменений легочной ткани КТ-2–4 (табл. 4)), последствиями механической вентиляции или обоих воздействий, и другими, отличными и потенциально излечимыми, процессами.

Компьютерная томография ОГК выполняется с применением протокола стандартной КТ ОГК, установленным производителем оборудования. Сканирование проводится в высоком разрешении.

В настоящее время нет достаточных доказательств для применения низкодозовой компьютерной томографии (дозовая нагрузка менее 1 миллизиверта) органов грудной клетки в контексте скрининга и диагностики коронавирусной инфекции COVID-19.

Информация для рентгенолаборантов: методика проведения компьютерной томографии органов грудной клетки приведена в Приложении А.

Рекомендации по использованию КТ-протокола для оценки пневмонии

При направлении на компьютерную томографию пациентов с подозрением или оценкой пневмонии КТ-исследование рекомендуется выполнять по стандартным протоколам, установленным производителями с использованием рекомендаций.

При этом необходимо руководствоваться следующими условиями:

1. Напряжение – 120 кВ
 2. Сила тока настраивается автоматически в зависимости от топограммы.
 3. Легкие на всем протяжении должны попадать в область сканирования.
 4. Направление сканирования – от диафрагмы к верхушкам легких.
 5. Сканирование выполняется при задержке дыхания на глубине вдоха.
 6. Время сканирования органов грудной клетки – до 15 секунд.
 7. Внутривенное введение контрастного средства – отсутствует.
 8. Поле обзора (FOV) – 350 мм.
 9. Толщина срезов $\leq 1,5$ мм для компьютерной томографии высокого разрешения² (допускается применение толщины срезов 5 мм³).
 10. Шаг между срезами равен толщине среза или меньше его.
 11. Для оценки патологических изменений «матового стекла» рекомендуется использовать режимы минимальной интенсивности (MinIP) толщиной 3 мм, для оценки солидных узлов (участков консолидации) – режимы максимальной интенсивности (MIP) толщиной 10 мм⁴.
 12. Использование легочного окна для оценки паренхимы легких: центр – 500, ширина – 1500.
 13. Фильтр реконструкции (kernel) – легочный:
 - Toshiba – FC50 / FC51 / FC52 / FC53.
 - GE – LUNG.
 - SIEMENS – B70 / B75 / B80.
 - Philips – Y-sharp (YC) / LUNG.
- При наличии артефактов от движения грудной клетки (например, связанных с кашлем) на результатах исследования необходимо повторить КТ-сканирование органов грудной клетки.

² MacMahon, H., Naidich, D., Goo, J.M. Guidelines for Management of Incidental Pulmonary Nodules Detected on CT Images: From the Fleischner Society 2017 / H. MacMahon, D. Naidich, J. M. Goo, et al. // Radiology. – 2017. – Vol. 284, №1. P. 228–243.

³ Li, W.J., Chu, Z.G., Zhang, Y. Effect of Slab Thickness on the Detection of Pulmonary Nodules by Use of CT Maximum and Minimum Intensity Projection / W. J. Li, Z. G. Chu, Y. Zhang, et al. // AJR Am J Roentgenol. – 2019. – Vol. 213, №3. – P. 562–567. – Doi:10.2214/AJR.19.21325.

⁴ Ibid.

Семиотика

При проведении КТ ОГК к *типичным рентгенологическим проявлениям* вирусной пневмонии COVID-19 относят:

– многочисленные уплотнения легочной паренхимы по типу «матового стекла» преимущественно округлой формы, различной протяженности с/без консолидации;

– утолщение междолькового интерстиция по типу «булыжной мостовой»;

– периферические, мультилобарные локализации⁵.

Поражение чаще носит двусторонний характер.

К *дополнительным* признакам относятся:

– участки консолидации, перилобулярные уплотнения;

– симптом воздушной бронхограммы;

– плевральный выпот, гидроторакс (двусторонний, преобладает слева).

Указанные признаки преимущественно определяются на 5–12 сутки заболевания.

Проявления на КТ ОГК, которые *нетипичны или редки* для COVID-19:

– уплотнения легочной паренхимы по типу «матового стекла» центральной и прикорневой локализации;

– единичные солидные узелки;

– наличие кавитаций;

– лимфаденопатия;

– очаговая диссеминация;

– симптом «дерево в почках»;

– пневмосклероз/пнеумофиброз.


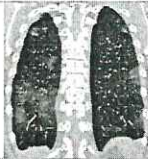

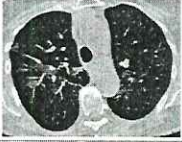


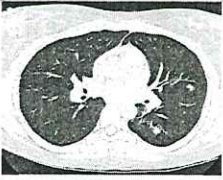
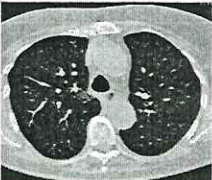
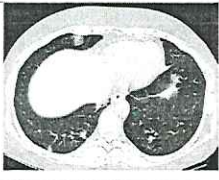
При оценке компьютерных томограмм выделяют несколько степеней вероятности наличия вирусной пневмонии COVID-19 (таблицы 2, 3).

⁵ Встречается как нижнедолевое, периферическое, периваскулярное расположение, так и выраженное поражение парамедиастинальных отделов с интактными периферическими отделами.


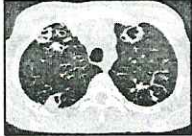
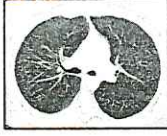

Таблица 2 – Степень вероятности наличия вирусной пневмонии COVID-19 по КТ-признакам

Вероятность	Признаки	Локализация
Высокая	–многочисленные периферические уплотнения легочной ткани по типу «матового стекла» преимущественно округлой формы, различной протяженности с/без консолидации; –утолщение междолькового интерстиция по типу «бульжной мостовой»; –симптом воздушной бронхограммы	– расположение преимущественно двустороннее, нижнедолевое, периферическое, периваскулярное; – мультилобулярный двусторонний характер поражения
Средняя	–диффузные уплотнения легочной ткани по типу «матового стекла» различной формы и протяженности с/без консолидации; –перилобулярные уплотнения; –симптом «обратного гало»	– расположение преимущественно диффузное, преимущественно перибронхиальное; – преимущественно односторонний характер поражения по типу «матового стекла»
Низкая	–единичные малые уплотнения легочной ткани по типу «матового стекла» различной формы и непериферической локализации; –участки уплотнения паренхимы по типу консолидации без зон «матового стекла»	– преимущественно односторонняя локализация

Таблица 3 – Оценка вероятности наличия вирусной пневмонии COVID-19 по КТ-паттернам, элементы дифференциальной диагностики

КТ-паттерн COVID-19	Распределение	Основные признаки	Дополнительные признаки
Высокая вероятность			
	Расположение преимущественно нижнедолевое, периферическое, периваскулярное, мультилобулярный двусторонний характер поражения	Многочисленные периферические уплотнения легочной ткани по типу «матового стекла» преимущественно округлой формы, различной протяженности	Утолщение междолькового интерстиция по типу «бульжной мостовой», участки консолидации, симптом воздушной бронхограммы
Средняя вероятность			
	Расположение преимущественно диффузное, преимущественно перибронхиальное, преимущественно односторонний характер поражения по типу «матового стекла»	Диффузные уплотнения легочной ткани по типу «матового стекла» различной формы и протяженности с/без консолидацией (-ии)	Перилобулярные уплотнения, симптом «обратное гало»
Низкая вероятность			
	Преимущественно односторонняя локализация	Единичные малые уплотнения легочной ткани по типу «матового стекла» различной формы и непериферической локализации	Наличие участков инфильтрации по типу консолидации без участков уплотнения по типу «матового стекла», лобарных инфильтратов

Продолжение таблицы 3

Некоторые нехарактерные признаки				
	Лобарный инфильтрат	Кавитация	Очаговая диссеминация	Симптом «дерево в почках»

В таблице 4 приведена зависимость тяжести общего состояния от характера и выраженности рентгенологических признаков (по данным компьютерной томографии). Процент поражения оценивается отдельно по каждому легкому. Степень изменений оценивается по легкому с наибольшим поражением (вне зависимости от наличия постоперационных изменений).

Таблица 4 – Оценка изменений легочной ткани при COVID-19 по данным компьютерной томографии органов грудной клетки*

Степень изменений	Основные проявления вирусной пневмонии
КТ-0	Норма и отсутствие КТ-признаков вирусной пневмонии на фоне типичной клинической картины и релевантного эпидемиологического анамнеза**
Легкая (КТ-1)	Зоны уплотнения по типу «матового стекла». Вовлечение паренхимы легкого $\leq 25\%$
Средне-тяжелая (КТ-2)	Зоны уплотнения по типу «матового стекла». Вовлечение паренхимы легкого 25–50%
Тяжелая (КТ-3)	Зоны уплотнения по типу «матового стекла». Зоны консолидации. Вовлечение паренхимы легкого 50–75%. Увеличение объема поражения 50% за 24–48 часов на фоне дыхательных нарушений, если исследования выполняются в динамике
Критическая (КТ-4)	Диффузное уплотнение легочной ткани по типу «матового стекла» и консолидации в сочетании с ретикулярными изменениями. Гидроторакс (двусторонний, преобладает слева). Вовлечение паренхимы легкого $\geq 75\%$

* Данная классификация используется только для средней и высокой степени вероятности КТ-картины вирусной пневмонии COVID-19. Процент поражения оценивается отдельно по каждому легкому. Степень изменений оценивается по легкому с наибольшим поражением (вне зависимости от наличия постоперационных изменений).

** На результатах компьютерной томографии рентгенологические признаки воспалительных поражений могут отсутствовать у 18% пациентов с легким течением болезни, а также – на ранних сроках заболевания.

Сопоставление оценок степени изменений при COVID-19 по результатам разных лучевых исследований с клиническими данными, а также алгоритмы маршрутизации приведены в разделе «Маршрутизация пациентов».

Течение патологического процесса COVID-19 можно разделить на 4-е стадии (в скобках приведена примерная длительность):

- раннюю (0–4 дня),
- прогрессирования (5–8 дней),
- пиковую (9–13 дней),
- разрешения (>14 дней).

Типичные КТ-признаки для каждой из стадий приведены в таблице 5.

Таблица 5 – Динамика развития рентгенологических признаков COVID-19

Стадии процесса	Примерная длительность, сутки	Доминирующие КТ-признаки	Локализация, распространенность	Особенности
Ранняя	0–4	Симптом «матового стекла», локальные ретикулярные изменения на фоне «матового стекла»	Субплеврально, преимущественно нижние доли, ограниченное число пораженных сегментов; одно- или двустороннее (50–75% случаев) распространение	До 20–50% пациентов могут не иметь КТ-проявлений на этой стадии
Прогрессирования	5–8	Симптом «бульжной мостовой», диффузные симптомы «матового стекла», появление очагов консолидации	Субтотальное, двустороннее распространение	-
Пиковая	9–13	Симптом консолидации, перилобулярные уплотнения, плевральный выпот (гидроторакс)	Пик объема поражения – примерно на 10-е сутки, затем постепенное его уменьшение	Сохраняются симптомы «матового стекла», «бульжной мостовой»
Разрешения	>14	Частичное или полное разрешение (регресс). Симптом «матового стекла» может сохраняться как резидуальное проявление	Уменьшение объема поражения, зон консолидации	Обязательно отсутствуют симптом «бульжной мостовой», плевральный выпот. Изменения могут сохраняться более 1 месяца

Далее процитируем описание динамики рентгенологических признаков в издании «Handbook of COVID-19 Prevention and Treatment»⁶: «Определяются многочисленные участки уплотнения по типу “матового стекла”, расположенные в периферических и субплевральных отделах легких, преимущественно в нижних долях. Длинная ось пораженного участка по большей части параллельна плевре. В некоторых случаях может наблюдаться сочетание уплотнения легочной ткани по типу “матового стекла” с уплотнением междолькового и внутридолькового интерстиция (рисунок “булыжной мостовой”). В небольшом числе случаев наблюдаются единичные локальные изменения по типу “матового стекла” и могут иметь односторонний характер. Прогрессирование чаще наблюдается к 7–10 суткам. Нарастает и увеличивается плотность пораженных участков по сравнению с предыдущими исследованиями, наблюдаются уплотненные пораженные участки с признаком воздушной бронхограммы. В критических ситуациях может наблюдаться дальнейшее прогрессирование изменений, когда повышается плотность паренхимы всего легкого в целом (так называемое “белое легкое”). После того, как состояние пациента улучшится, некоторые субплевральные фокусы уплотнения легочной ткани по типу “матового стекла” могут полностью регрессировать, а исходом других будут формирование сетчатого или линейного пневмосклероза\фиброза. Пациенты с массивным поражением легочной ткани должны находиться под наблюдением пульмонолога из-за высокого риска формирования интерстициального легочного фиброза».

1. Консолидация при благоприятном течении болезни: происходит развитие от центра к периферии (центрипетально).

2. Консолидация при неблагоприятном течении болезни: происходит появление обширных новых участков консолидации (с тенденцией к панглобулярному распространению), они носят солидный, сливной характер.

25 марта 2020 была опубликована классификация CO-RADS – стандартизованная система описания лучевой картины (по результатам компьютерной томографии) у пациентов с предполагаемой вирусной инфекцией COVID-19, которая основана на вероятности наличия заболевания. Классификация предложена COVID-рабочей группой Королевского Радиологического общества Нидерландов⁷, в настоящее время она требует валидации и независимой оценки.

⁶ Handbook of COVID-19 Prevention and Treatment. – Ed. by T. Liang. – Zhejiang University School of Medicine, 2020. – 68 p.

⁷ Источник : URL : <https://radiologyassistant.nl/chest/covid-19-corads-classification>.

Протоколы описания результатов компьютерной томографии органов грудной клетки

Результаты компьютерной томографии органов грудной клетки при вирусной пневмонии описываются с помощью стандартизированного протокола или короткого протокола, приведенных в таблицах 6, 7.

Короткий протокол COVID-19 также рекомендован для применения в условиях первичного звена (для быстрой сортировки пациентов), в работе референс-центров.

Таблица 6 – Стандартизированный протокол описания результатов компьютерной томографии органов грудной клетки

Исследование	Первичное / повторное (сравнение с исследованием от __)
Клиническая информация	Жалобы на протяжении __ дней:
Изменения по типу «матового стекла»/консолидации/ретикулярные изменения на фоне «матового стекла»	<ul style="list-style-type: none"> – не выявлены – выявлены <p>Локализация: правое легкое/левое легкое/двусторонние изменения.</p> <p>Расположение:</p> <ul style="list-style-type: none"> – преимущественно в периферических/центральных отделах – в передних/задних отделах – в верхних/нижних отделах <p>Контуры:</p> <ul style="list-style-type: none"> – округлые – четкие/нечеткие – имеется симптом «гало»/«обратного гало» <p> левой верхней доли вовлечено ...% легочной паренхимы. левой нижней доли вовлечено ...% легочной паренхимы. правой верхней доли вовлечено ...% легочной паренхимы. правой средней доли вовлечено ...% легочной паренхимы. правой нижней доли вовлечено ...% легочной паренхимы </p>
Фоновые изменения	Фиброзные тяжи Увеличение диаметра сосудов Наличие плеврального выпота справа/слева Увеличение лимфатических узлов
Дополнительная информация	

Продолжение таблицы 6

<p>Заключение</p>	<p>Варианты для <u>первичного исследования</u>:</p> <ol style="list-style-type: none"> 1. Нет патологических изменений. 2. КТ-признаки с высокой/средней/низкой степенью вероятности могут быть ассоциированы с вирусной пневмонией COVID-19. Степень тяжести: КТ-1, КТ-2, КТ-3, КТ-4. 3. КТ-признаки не соответствуют COVID-19. Другое заболевание или дифференциальный ряд. <p>Варианты для <u>повторного исследования</u> пациента с COVID-19:</p> <ol style="list-style-type: none"> 1. Стабильные изменения. 2. Прогрессирование. 3. Положительный ответ на проводимую терапию (итоговый балл на предшествующем исследовании ____, итоговый балл на данном исследовании ____). 4. Парадоксальная динамика (положительная динамика на 1-м повторном исследовании, отрицательная динамика на 2-м повторном исследовании).
--------------------------	---

Таблица 7 – Короткий протокол описания результатов компьютерной томографии органов грудной клетки

<p>Описание</p>	<ul style="list-style-type: none"> – Локализация (одно-/ двусторонняя) – Расположение (периферическое/диффузное/ и др.) – Характер изменений (множественные участки «матового стекла»/ консолидация/ и др.) <p>правое легкое :</p> <p style="padding-left: 20px;">до 25%</p> <p style="padding-left: 20px;">25–50%</p> <p style="padding-left: 20px;">более 50%</p> <p style="padding-left: 20px;">диффузное</p> <p>левое легкое:</p> <p style="padding-left: 20px;">до 25%</p> <p style="padding-left: 20px;">25–50%</p> <p style="padding-left: 20px;">более 50%</p> <p style="padding-left: 20px;">диффузное</p> <ul style="list-style-type: none"> – Фоновые изменения (только те, которые нельзя не отметить – онкология, свежая травма и др.)
<p>Заключение</p>	<p>КТ-картина вирусной пневмонии (в т.ч. Covid).</p> <p>КТ степень*:</p> <p>КТ-0 – норма</p> <p>КТ-1 – легкая</p> <p>КТ-2 – средне-тяжелая</p> <p>КТ-3 – тяжелая</p> <p>КТ-4 – критическая</p>
<p>*Степень изменений оценивается по легкому с наибольшим поражением</p>	

РЕНТГЕНОГРАФИЯ

Применение

Рентгенография ОГК применяется в амбулаторных и стационарных условиях как часть программы обследования для выявления COVID-19 при отсутствии возможности проведения компьютерной томографии.

При подозрении на COVID-19 назначение этого исследования делают, основываясь на особенностях симптоматики и клинических проявлений ОРВИ. Исходя из результатов рентгенографии (РГ) ОГК, пациент может быть маршрутизирован в соответствии с действующими регламентами или направлен на дополнительное обследование методом компьютерной томографии ОГК.

Рентгенография органов грудной клетки (ОГК) выполняется в передней прямой и боковой проекциях. При неизвестной локализации воспалительного процесса целесообразно выполнять снимок в правой боковой проекции.

В стационарных условиях РГ рекомендуется к применению у пациентов в критическом состоянии, находящихся в отделениях интенсивной терапии и реанимации, при невозможности их транспортировки. В таких случаях выполняют РГ ОГК передвижным рентгеновским аппаратом (в том числе ежедневно, в плановом порядке).

Медицинские организации могут рассмотреть возможность размещения портативных рентгенографических устройств, когда РГ ОГК показано с медицинской точки зрения. Поверхности этих машин можно легко чистить, избегая необходимости приводить пациентов в рентгенологические кабинеты, что дает возможность применять передвижные аппараты в палатах, боксах. Технологии проведения исследований передвижным аппаратом **не отличаются от стационарного оборудования** и включают в себя:

- позиционирование пациента на область исследования согласно диагностической задаче;

- соблюдение оптимальных физико-технических режимов исследования (фокусного расстояния и нужных показателей напряжения в рентген-трубке);

- применение средств индивидуальной защиты.

Радиационная безопасность:

1. При проведении рентгенологических исследований в ОРИТ одномоментно может обследоваться только один пациент.

2. При рентгенологическом исследовании обязательно проводится экранирование области таза, щитовидной железы, глаз и других частей тела, если они не подлежат исследованию, используются индивидуальные средства радиационной защиты, такие как: защитный фартук, воротник, пелерина или какие-либо другие специальные средства.

3. Кроме индивидуальных средств защиты, должны быть использованы передвижные – ширмы и экраны, которые также используются для защиты персонала и других пациентов от рентгеновского излучения.

Информация для рентгенолаборантов: методика проведения рентгенографии органов грудной клетки приведена в Приложении Б.

Семиотика

При проведении РГ ОГК к *основным рентгенологическим проявлениям* вирусной пневмонии COVID-19 относятся:

– многочисленные уплотнения легочной ткани различной формы, интенсивности и протяженности (чаще панлобарное периферическое или базальное расположение);

– гидроторакс, чаще левосторонний;

– диффузное альвеолярное повреждение легких (симптом «белых легких»).

Чаще поражение носит двусторонний характер. Объем вовлечения сегментов легких коррелирует с тяжестью течения болезни (рис. 1, 2, 3).

Проявления на РГ ОГК, которые *нетипичны или редки* для COVID-19:

– очаговая инфильтрация;

– очаговая диссеминация;

– полости распада;

– односторонний характер поражения легочной ткани;

– расширения корней легких.

Рентгенологические признаки воспалительных поражений *могут отсутствовать* на ранних сроках заболевания и при легком течении заболевания.

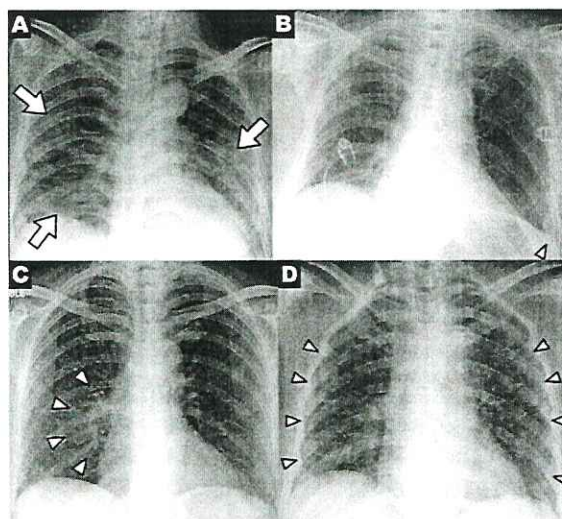


Рисунок 1 – Типичные проявления COVID-19: А – зоны уплотнения легочной ткани, В – плевральный выпот, С – прикорневое расположение, D – периферическое расположение⁸

⁸ Wong, H. Y. F., Lam H. Y. S., Fong A. H. T. Frequency and Distribution of Chest Radiographic Findings in COVID-19 Positive Patients / H. Y. F. Wong, H. Y. S. Lam, A. H. T. Fong, et al. // Radiology. – Published online first 27.02.2020. – Doi: 10.1148/radiol.2020201160.

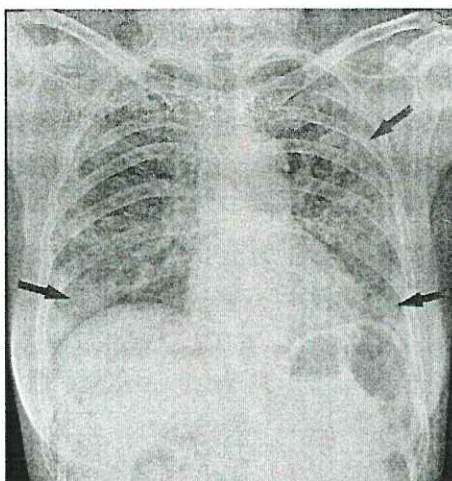


Рисунок 2 – Типичные проявления COVID-19: панлобарные многочисленные уплотнения легочной ткани⁹

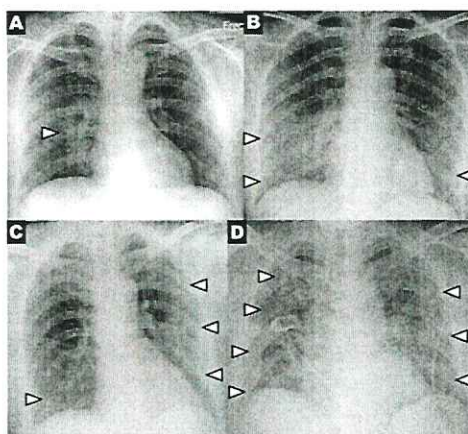


Рисунок 3 – Динамика проявлений COVID-19¹⁰

В таблице 8 приведена зависимость тяжести общего состояния от характера и выраженности рентгенологических признаков (по данным рентгенографии органов грудной клетки).

⁹ Zu, Z. Y., Jiang, M. D., Xu, P. P. Coronavirus Disease 2019 (COVID-19): A Perspective from China / Z. Y. Zu, M. D. Jiang, P. P. Xu, et al. // Radiology. – 2020. – Feb 21. – Doi: 10.1148/radiol.2020200490.

¹⁰ Wong, H.Y.F., Lam, H.Y.S., Fong, A.H.T. Frequency and Distribution of Chest Radiographic Findings in COVID-19 Positive Patients / H.Y.F. Wong, H.Y.S. Lam, A.H.T. Fong, et al. // Radiology. Published online first 27.02.2020. – Doi: 10.1148/radiol.2020201160.

Таблица 8 – Оценка степени изменений легочной ткани при COVID-19 по данным рентгенографии органов грудной клетки

Степень изменений	Основные проявления вирусной пневмонии
РГ-0	Нет изменений. При наличии клинической картины, рекомендуется выполнение КТ
Легкая (РГ-1)	Малоинтенсивные уплотнения легочной ткани округлой формы и различной протяженности (чаще мультилобарное периферическое или базальное расположение). Вовлечение паренхимы легкого $\leq 25\%$.
Средне-тяжелая (РГ-2)	Неоднородные уплотнения легочной ткани округлой формы и различной протяженности (чаще мультилобарное периферическое или базальное расположение). Вовлечение паренхимы легкого 25-50%.
Тяжелая (РГ-3)	Сливные уплотнения паренхимы по типу консолидации. Уплотнение легочной ткани альвеолярного типа. Вовлечение паренхимы легкого 50-75%.
Критическая (РГ-4)	Сливные уплотнения паренхимы по типу консолидации. Уплотнение легочной ткани альвеолярного типа. Диффузное альвеолярное повреждение легких (симптом «белых легких»). Плевральный выпот. Вовлечение паренхимы легкого $\geq 75\%$.

Сопоставление оценок степени изменений при COVID-19 по результатам разных лучевых исследований с клиническими данными, а также алгоритмы маршрутизации приведены в разделе «Маршрутизация пациентов».

УЛЬТРАЗВУКОВОЕ ИССЛЕДОВАНИЕ

Ультразвуковое исследование (УЗИ) легких не может быть заменой компьютерной томографии в диагностике пневмонии и в мониторинговании пациентов с пневмонией COVID-19, но может быть использовано в стационарных условиях для динамической оценки пациентов, в том числе в отделениях реанимации и интенсивной терапии (ОРИТ), **только при отсутствии возможности проведения динамической оценки при КТ.**

Ультразвуковые признаки патологических изменений в легких:

- неровность и утолщение, а также прерывистость плевральной линии;
- отсутствие плевральной линии по поверхности консолидации;
- появление В-линий в различных вариантах – единичные, множественные и сливающиеся («белое легкое»);
- консолидации в различных вариантах – кортикальные локальные, кортикальные распространенные, сегментарные и долевые;
- воздушная эхобронхограмма, которая встречается в сегментарных и долевых консолидациях;
- плевральный выпот;
- появление А-линий на стадии выздоровления.

Данные изменения специфичны не только для вирусной пневмонии при COVID-19 и могут быть проявлением других заболеваний.

Для облегчения интерпретации данных и удобства динамического контроля возможна оценка ультразвуковых изменений в легких по градациям:

0 – *отсутствие патологических изменений.* Определяется тонкая четкая ровная плевральная линия с несколькими А-линиями и без В-линий или с В-линиями в количестве менее 3-х в одном межреберье.

1a – *умеренные интерстициальные изменения.* Определяются незначительно утолщенная неровная плевральная линия, в отдельных местах прерывистая за счет микроконсолидаций в виде точечных гипоехогенных включений, и множественные В-линии.

1b – *выраженные интерстициальные изменения.* Определяются значительно утолщенная неровная прерывистая плевральная линия и широкие сливающиеся В-линии – «белое легкое».

2a – *локальная кортикальная консолидация.* Определяется локальная кортикальная консолидация в виде гипоехогенного участка небольшого размера.

2b – *распространенная кортикальная консолидация.* Определяется протяженная вдоль поверхности легкого распространенная кортикальная консолидация.

3a – *сегментарная консолидация.* Определяется сегментарная консолидация в виде гипоехогенной зоны, по форме приближающаяся к

треугольной, с неоднородной структурой за счет линейных гиперэхогенных сигналов воздушной эхобронхограммы.

3б – долевая консолидация. Определяется долевая консолидация в виде обширной гипозоногенной зоны с неоднородной структурой за счет линейных гиперэхогенных сигналов воздушной эхобронхограммы.

При сомнениях в оценке градаций целесообразно выбирать более высокую градацию.

Исчерпывающая информация о роли и месте ультразвуковых исследований, требованиях к оборудованию и безопасности, технология проведения ультразвукового исследования, рекомендации по настройке ультразвукового аппарата, ультразвуковая семиотика пневмонии COVID-19, протокол ультразвукового исследования и т.д. содержатся в Консенсусном заявлении Российской ассоциации специалистов ультразвуковой диагностики в медицине (РАСУДМ) об ультразвуковом исследовании легких в условиях COVID-19¹¹, а также в заявлении о позиции WFUMB: как безопасно проводить ультразвуковое исследование и обеззараживать ультразвуковое оборудование в условиях COVID-19¹².

¹¹ Митьков, В. В., Сафонов, Д. В., Митькова, М. Д. Консенсусное заявление РАСУДМ об ультразвуковом исследовании легких в условиях COVID-19 (версия 1) / В. В. Митьков, Д. В. Сафонов, М. Д. Митькова [и др.] // Ультразвуковая и функциональная диагностика. – 2020. – № 1. – С. 24–45. – DOI: 10.24835/1607-0771-2020-1-24-45.

¹² Abramowicz, J. S., Basseal, J. Заявление о позиции WFUMB: как безопасно проводить ультразвуковое исследование и обеззараживать ультразвуковое оборудование в условиях COVID-19 (перевод на русский язык) / J. S. Abramowicz, J. Basseal // Ультразвуковая и функциональная диагностика. – 2020. – № 1. – С. 12–23. – DOI: 10.24835/1607-0771-2020-1-12-23.

ДИФФЕРЕНЦИАЛЬНАЯ ДИАГНОСТИКА

В процессе диагностики необходимо обязательно учитывать анамнез (в том числе эпидемиологический) и типичную клиническую картину¹³:

- синдром дыхательной недостаточности, гипоксемия (сатурация кислорода <90%);
- синдром гемодинамических нарушений;
- синдром полиорганной недостаточности;
- синдром гематологических нарушений;
- результаты полимеразной цепной реакции (ПЦР).

Следует помнить, что вирусная пневмония, вызванная COVID-19, не имеет специфических патогномичных признаков на КТ-изображениях. Поэтому дифференциальную диагностику (с учетом анамнестических, клинических, лабораторных данных) необходимо проводить с:

- пневмониями бактериальной, вирусной (включая грипп А и В, H1N1, SARS, MERS, цитомегаловирус, аденовирус, респираторно-синцитиальный вирус) и иной (хламидийная, микоплазменная) этиологии;
- склеродермией;
- системным васкулитом;
- дерматомиозитом;
- инфильтрациями на фоне химиотерапии злокачественных новообразований.

Ряд клинических примеров приведен в Приложении В.

¹³ Новая коронавирусная инфекция (COVID-19): этиология, эпидемиология, клиника, диагностика, лечение и профилактика: учебно-методическое пособие №21. – М., 2020. – 71 с.

МАРШРУТИЗАЦИЯ ПАЦИЕНТОВ

В таблице 9 представлено сопоставление оценок тяжести состояния при COVID-19 по результатам разных лучевых исследований.

Таблица 9 – Сводные данные по оценке тяжести состояния пациента с COVID-19

Степень тяжести	КТ	РГ	Клинические данные
Нулевая	КТ-0 Не соответствуют пневмонии (в т.ч. COVID-19)	РГ-0 Нет изменений. При наличии клинической картины рекомендуется выполнение КТ	–
Легкая	КТ-1 Зоны уплотнения по типу «матового стекла». Вовлечение паренхимы легкого = <25% либо отсутствие КТ-признаков на фоне типичной клинической картины и релевантного эпидемиологического анамнеза	РГ-1 Малоинтенсивные уплотнения легочной ткани округлой формы и различной протяженности (чаще мультилобарное периферическое или базальное расположение). Вовлечение паренхимы легкого = <25%	А. $t^0 < 38,0^{\circ}\text{C}$ В. ЧДД < 20/мин С. $\text{SpO}_2 > 95\%$

Продолжение таблицы 9

Средне-тяжелая	<p>КТ-2</p> <p>Зоны уплотнения по типу «матового стекла».</p> <p>Вовлечение паренхимы легкого 25–50%</p>	<p>РГ-2</p> <p>Неоднородные уплотнения легочной ткани округлой формы и различной протяженности (чаще мультилобарное периферическое или базальное расположение).</p> <p>Вовлечение паренхимы легкого 25–50%</p>	<p>А. $t^0 < 38,5^0\text{C}$</p> <p>В. ЧДД 20–30/мин</p> <p>С. SpO₂ 95%</p>
Тяжелая	<p>КТ-3</p> <p>Зоны уплотнения по типу «матового стекла».</p> <p>Зоны консолидации.</p> <p>Вовлечение паренхимы легкого 50–75%.</p> <p>Увеличение объема поражения 50% за 24–48 часов на фоне дыхательных нарушений, если исследования выполняются в динамике</p>	<p>РГ-3</p> <p>Сливные уплотнения паренхимы по типу консолидации.</p> <p>Уплотнение легочной ткани альвеолярного типа.</p> <p>Вовлечение паренхимы легкого 50–75%</p>	<p>Один и более признаков на фоне лихорадки:</p> <p>А. $t^0 > 38,5^0\text{C}$</p> <p>В. ЧДД ≥ 30/мин</p> <p>С. SpO₂ $\leq 95\%$</p> <p>Д. Артериальное парциальное давление кислорода (PaO₂) / концентрация кислорода (FiO₂) ≤ 300 mmHg (1 mmHg=0,133 kPa)</p>
Критическая	<p>КТ-4</p> <p>Диффузное уплотнение легочной ткани по типу «матового стекла» и консолидации в сочетании с ретикулярными изменениями.</p> <p>Гидроторакс (двусторонний, преобладает слева).</p> <p>Вовлечение паренхимы легкого $\geq 75\%$</p>	<p>РГ-4</p> <p>Сливные уплотнения паренхимы по типу консолидации.</p> <p>Уплотнение легочной ткани альвеолярного типа.</p> <p>Диффузное альвеолярное повреждение легких (симптом «белых легких»).</p> <p>Плевральный выпот.</p> <p>Вовлечение паренхимы легкого $\geq 75\%$</p>	<p>Признаки шока, полиорганной недостаточности, дыхательная недостаточность</p>

В таблице 10 представлены критерии маршрутизации пациента с COVID-19, исходя из тяжести состояния по совокупности клинических и лучевых данных.

Таблица 10 – Критерии маршрутизации пациента с COVID-19

Тяжесть заболевания по результатам лучевых исследований	Клинические признаки	Решение
КТ-0, РГ-0	–	Информирование лечащего врача. Направление к врачу-специалисту
КТ-1, РГ-1	А. t^0 ниже $38,0^{\circ}\text{C}$ В. ЧДД менее 20/мин С. SpO_2 более 95%	Динамическое наблюдение на дому с применением телемедицинских технологий (обязательный телемониторинг)
КТ-2, РГ-2	А. t^0 ниже $38,5^{\circ}\text{C}$ В. ЧДД 20–30/мин С. SpO_2 95%	Динамическое наблюдение на дому врачом медицинской организации первичного уровня
	Один и более признаков на фоне лихорадки: А. t^0 выше $38,5^{\circ}\text{C}$ В. ЧДД ≥ 30 /мин С. $\text{SpO}_2 \leq 95\%$ D. Артериальное парциальное давление кислорода (PaO_2) / концентрация кислорода (FiO_2) ≤ 300 mmHg (1 mmHg=0,133 kPa)	Немедленная госпитализация в стационар, профилированный для оказания помощи пациентам с COVID-19. В условиях стационара: немедленный перевод в отделение интенсивной терапии и реанимации. Экстренная компьютерная томография (если не было)
КТ-3, РГ-3	2 и более признака на фоне лихорадки: А. t^0 выше $38,5^{\circ}\text{C}$ В. ЧДД ≥ 30 /мин С. $\text{SpO}_2 \leq 93\%$ D. Артериальное парциальное давление кислорода (PaO_2) / концентрация кислорода (FiO_2) ≤ 300 mmHg (1 mmHg=0,133 kPa)	Немедленная госпитализация в стационар, профилированный для оказания помощи пациентам с COVID-19. В условиях стационара: немедленный перевод в отделение интенсивной терапии и реанимации. Экстренная компьютерная томография (если не было)

Продолжение таблицы 10

КТ-4, РГ-4	Признаки шока, полиорганной недостаточности, дыхательная недостаточность	Оказание экстренной медицинской помощи. Немедленная госпитализация в стационар, профилированный для оказания помощи пациентам с COVID-19. В условиях стационара: немедленный перевод в отделение интенсивной терапии и реанимации. Экстренная компьютерная томография (если не было и позволяет состояние)
<p>Критерии регресса патологических изменений:</p> <ul style="list-style-type: none"> – уменьшение зон «матового стекла», допустимы новые зоны «матового стекла» не более 25% поперечного размера гемиторакса; – уменьшение в объеме видимых ранее зон консолидации; – резидуальные уплотнения паренхимы переменные по протяженности и локализации; – отсутствие плеврального выпота, ассоциированного с COVID-19 	<p>А. Исчезновение лихорадки (температура тела менее 37,0⁰)</p> <p>В. Отсутствие признаков нарастания дыхательной недостаточности при сатурации на воздухе более 96%</p> <p>С. Уменьшение уровня С-реактивного белка до уровня менее 2-х норм, уровень лейкоцитов выше 3,0 x 10⁹/л</p>	Выписка из стационара на амбулаторное лечение, при необходимости – динамическое наблюдение на дому с применением телемедицинских технологий (телемониторинг)

Маршрутизация должна осуществляться в соответствии с действующими нормативно-правовыми документами. Конкретные решения могут уточняться в зависимости от медико-тактической ситуации.

ОРГАНИЗАЦИЯ РАБОТЫ ОТДЕЛЕНИЯ ЛУЧЕВОЙ ДИАГНОСТИКИ

В условиях пандемии COVID-19 основными *задачами службы лучевой диагностики* являются:

1. Снижение летальности и улучшение исходов лечения путем качественной, своевременной и бесперебойной диагностики и контроля эффективности терапии.

2. Недопущение распространения инфекции.

3. Обеспечение готовности к работе высокой интенсивности, в условиях возрастающей нагрузки, на фоне потерь среди медицинского персонала.

4. Проведение ранней диагностики пневмоний, вызванных COVID-19, до развития состояний, требующих применения искусственной вентиляции легких.

Особое внимание необходимо уделять вопросам обеспечения и полномасштабной, ответственной реализации санитарно-гигиенических и противоэпидемических мероприятий, соблюдению мер инфекционного контроля в отделениях лучевой диагностики (ОЛД). Руководитель ОЛД обязан тесно взаимодействовать с администрацией медицинской организации, обеспечивая единую системную деятельность по противодействию COVID-19.

В целях профилактики возникновения и распространения инфекций в каждой медицинской организации разрабатывается план профилактических и противоэпидемических мероприятий, который утверждается руководителем учреждения. Профилактические мероприятия проводятся исходя из положения, что каждый пациент расценивается как потенциальный источник инфекций.

Организация работы

Управление. В отделении лучевой диагностики рекомендуется создать группу оперативного управления под руководством заведующего этим отделением. В обязанности группы должно входить следующее: координация мероприятий в рамках инфекционного контроля, взаимодействие с администрацией медицинской организации, сбор и распространение среди сотрудников текущей информации об инфекционном контроле (в том числе через интернет-мессенджеры), разработка плана действий в чрезвычайных ситуациях, планирование и реализация организационно-административных мероприятий по обеспечению бесперебойного функционирования отделения. Для самопроверки готовности отделения лучевой диагностики к работе в условиях пандемии COVID-19 предлагается использовать *чек-лист* (Приложение Г).

Зонирование. Обязательная мера – *разделение потоков* пациентов и *зонирование* ОЛД. Должны быть физически разделены два потока пациентов:

- вновь поступающие (т.н. «новые»),
- находящиеся на лечении (т.н. «внутрибольничные»).

Отделение лучевой диагностики должно может быть разделено на следующие зоны:

- грязную,
- условно-чистую (в условиях стационаров),
- буферную,
- чистую.

В грязную зону входит аппаратная, кабинеты для исследований пациентов с подозрением или наличием COVID-19, вновь поступающих лиц из приемного отделения. Эта зона изолируется физическими барьерами и шлюзом для перехода в буферную и чистую зоны.

В условно-чистой зоне расположены кабинеты для исследований пациентов, находящихся на стационарном лечении по поводу иных заболеваний. Таких больных рассматривают как «условно-стерильных». В этой зоне может находиться зона ожидания (коридор) с обеспечением расстояния между пациентами не менее 1,5 метров, туалет для пациентов.

В буферную зону выносят гардеробную для медицинского персонала. Предусматривают ее разделение на секции:

- для загрязненной одежды,
- для дезинфекции,
- для чистой одежды.

В чистой зоне размещаются пультовая, рабочие кабинеты, административный офис, иные помещения (комната отдыха, архив, туалет для персонала).

Производственный процесс. Производственный процесс выполнения исследований в отделениях лучевой диагностики должен быть реструктуризирован в контексте рисков коронавирусной инфекции COVID-19. Пример процесса, осуществляемого на фоне противоэпидемических и карантинных мероприятий, представлен в Приложении Д.

Расчет потребности. Примерный расчет потребности в количестве исследований для стационарной медицинской организации, оказывающей помощь пациентам с COVID-19 (ковидария).

На 250–300 коек ковидария потребность в аппаратах составляет:

- 1 компьютерный томограф – 49 исследований в день;
- 1 стационарный рентген-аппарат – 44–66 исследований в день дополнительно к КТ для плановой проверки каждого пациента 1 раз каждые 3 дня;
- 6–10 передвижных рентген-аппаратов – для ОРИТ; количество аппаратов будет варьироваться от количества отделений и их расположения.

Рекомендации по организации работы отделений лучевой диагностики в условиях пандемии COVID-19:

1. Обеспечить медицинский персонал кабинетов/отделений лучевой и ультразвуковой диагностики (далее – диагностические подразделения) средствами индивидуальной защиты (маски, перчатки, халаты, очки, шапочки, бахилы и т. д.) – СИЗ III группы защиты (Технические СИЗ). В качестве методического пособия по применению медицинским персоналом средств индивидуальной защиты рекомендовано использовать стандартную операционную процедуру (Приложение Е).

2. В амбулаторных условиях организовать прием пациентов с подозрением на коронавирусную инфекцию в диагностических подразделениях вне основного рабочего времени амбулаторно-поликлинической медицинской организации для исключения пересечения потоков здоровых и потенциально инфицированных пациентов.

3. Выделить младшего медицинского работника (санитара) и увеличить интервалы времени между проводимыми исследованиями для обеспечения санитарной обработки диагностических аппаратов и кабинетов. В качестве методического пособия по санитарной обработке рекомендовано использовать стандартную операционную процедуру по уборке помещений (зон) с медицинским оборудованием (Приложение Ж).

4. Выделить дополнительное количество медицинских сестер для оказания содействия в работе рентгенолаборантам.

5. Минимизировать количество направлений на плановые исследования, особенно магнитно-резонансную томографию, маммографию и флюорографию.

6. Сокращать количество пациентов, маршрутизируемых на исследования между амбулаторно-поликлиническими медицинскими организациями.

7. Высвободившихся рентгенолаборантов возможно направить на усиление работы кабинетов рентгеновской диагностики и компьютерной томографии.

8. Разделить рабочие смены диагностических подразделений для обеспечения бесперебойности работы и исключения очных контактов групп сотрудников. Передача смен должна проводиться дистанционно, в том числе с применением цифровых технологий. Сотрудники одной смены не должны выходить на замену в другую смену. Возможные такие варианты, как:

- врачи и рентгенолаборанты выходят в 2-е смены, по 6 часов каждая;
- 1-ю неделю работает первая смена по 12 часов каждый день, следующую неделю – вторая, при этом допускается работа через день по 12 часов.

9. Рекомендовано вывести на работу для кабинетов компьютерной томографии двух сотрудников: рентгенолаборанта и помощника. Рентгенолаборант проводит исследования в пультовой; непосредственно с пациентами не контактирует. Помощник – проводит позиционирование пациента на оборудовании, работает в процедурной комнате; контактирует с пациентами непосредственно. В качестве помощников целесообразно

задействовать медицинских сестер или рентгенолаборантов, высвобожденных за счет сокращения профилактических исследований.

10. Требуется дополнительное повышение квалификации персонала – обучение врачей самостоятельному проведению исследований и описанию результатов рентгенографии и компьютерной томографии органов грудной клетки.

11. Личное участие врачей в проведении исследования допустимо только при проведении контрастного усиления.

12. Выделить общую ординаторскую для врачей-рентгенологов с установленными рабочими станциями и подключением к ЕРИС ЕМИАС (М(Р)ИС, ЦАМИ) для обеспечения дистанционной работы и исключения контактов врачей-рентгенологов с пациентами и лаборантами, которые контактируют с потенциально инфицированными пациентами.

Противоэпидемическая защита

Дезинфекция и иные противоэпидемические мероприятия могут уменьшить пропускную способность ОЛД. Эту особенность необходимо заранее предусмотреть и внести изменения в расписание работы. КТ следует использовать экономно, резервировать слоты для госпитализированных, симптоматических пациентов с конкретными клиническими показаниями к КТ. Медицинские организации могут рассмотреть возможность использования портативных рентгенографических аппаратов для исследований как в амбулаторных, так и в стационарных условиях. Поверхности таких устройств можно легко дезинфицировать, избегая необходимости приводить пациентов в рентгенологические кабинеты.

Особое внимание необходимо уделить противоэпидемической защите среднего медицинского персонала (рентгенолаборантов). Эта категория сотрудников имеет особенно высокий риск заражения, так как непосредственно контактируют с пациентами. В условиях пандемии в силу кадрового дефицита санитарные потери среднего медицинского персонала особенно критичны для медицинских организаций и системы здравоохранения в целом.

Основные аспекты *противоэпидемической защиты*:

1. Пациент:

– пациенты должны использовать индивидуальные маски постоянно во время нахождения в отделении лучевой диагностики.

2. Персонал:

– весь персонал, работающий в грязной зоне, должен быть обеспечен средствами индивидуальной защиты (СИЗ) класса три;

– весь персонал, работающий в чистой зоне, должен быть обеспечен масками (класс маски «FPP2 и 3»), шапочками, халатами.

3. Среда:

– соблюдение требований и норм СанПиН 2.1.3.2630-10 «Санитарно-эпидемиологические требования к организациям, осуществляющим медицинскую деятельность»;

– дезинфекция после контакта/исследования каждого пациента с подозрением на COVID-2019;

– обработка рабочих станций, клавиатур, манипуляторов «мышь»;

– обработка гентри, сканеров и прочих контактных элементов диагностических устройств;

– на рабочих местах медицинского и иного персонала должны быть соблюдены гигиенические нормативы (макроклимат, освещенность, чистота воздуха рабочей зоны и т.д.).

Оптимальное средство для обработки контактных элементов диагностических устройств может сообщить компания-производитель (вендор).

Работа с пациентами, дезинфекция производятся сотрудниками в надлежащем защитном оснащении.

В дополнение к дезинфекции помещений отделения лучевой диагностики рационально рассмотреть возможность фильтрации воздуха, особенно в помещениях с диагностическими устройствами. Вентиляция является важным фактором контроля воздушно-капельного пути передачи инфекции в медицинских организациях. В зависимости от скорости воздухообмена помещения могут быть недоступны в течение примерно одного часа после сканирования зараженных пациентов; помещения с циркуляцией воздуха должны быть проверены на воздухообмен.

Применение телемедицинских и иных цифровых технологий

На время эпидемии документооборот внутри отделения лучевой диагностики должен быть максимально переведен в цифровой формат (чтобы исключить передачу бумажных документов из грязной в чистую зону отделения). Для этого желательно использовать возможности штатных медицинских (радиологических) информационных систем. При их отсутствии – защищенные системы электронного документооборота, исключающие доступ к персональным данным извне медицинской организации.

В контексте противоэпидемических и карантинных мероприятий для минимизации очных социальных контактов особое значение приобретают *телемедицинские технологии* – описания результатов лучевых исследований могут осуществляться дистанционно.

В соответствии с действующим законодательством телемедицинские технологии применяются в процессе организации и оказания медицинской помощи при дистанционном взаимодействии медицинских работников между собой с целью получения заключения медицинского работника *сторонней медицинской организации*, привлекаемого для проведения

консультации и (или) участия в консилиуме врачей с применением телемедицинских технологий¹⁴. Таким образом, с юридической точки зрения, только дистанционное взаимодействие двух и более юридических лиц подпадает под действие Порядка организации и оказания медицинской помощи с применением телемедицинских технологий (утв. приказом Минздрава России от 30.11.2017 №965н). Во всех остальных случаях (работа филиалов одного юридического лица в общей информационной системе, удаленная работа сотрудников) речь идет о применении цифровых технологий в рамках иных законодательных актов. При этом должны соблюдаться требования законодательства в части защиты персональных данных, применения информационных систем в сфере здравоохранения, положения Трудового кодекса и т.д.

Варианта применения телемедицинских и иных цифровых технологий в организации работы отделений лучевой диагностики (ОЛД) в условиях пандемии COVID-19:

1. В рамках отделения: должен быть минимизирован очный контакт врачебного персонала и пациентов. Описания могут выполняться с применением медицинской (радиологической) информационной системы (М(Р)ИС) медицинской организации из отдельных, изолированных кабинетов (ординаторских). Также врачебный персонал может быть полностью или частично переведен на удаленный режим работы.

2. В сети медицинских организаций целесообразно создать локальные *референс-центры* для выполнения дистанционных описаний результатов лучевых исследований. Референс-центры формируются в лидирующих организациях, при этом обязательно надо предусмотреть их взаимозаменяемость. В случае санитарных потерь среди персонала ОЛД локальные референс-центры могут взять на себя описания результатов исследований, выполняемых в сети медицинских организаций.

3. На уровне субъекта Российской Федерации рационально создание головного референс-центра, обеспечивающего решение следующих задач:

- организационно-методическое сопровождение службы лучевой диагностики субъекта в условиях пандемии COVID-19;
- обязательные двойные просмотры результатов исследований пациентов с верифицированной COVID-19;
- экспертные консультации;
- дистанционные описания исследований, выполненных в сети медицинских организаций.

Юридически референс-центры обеспечивают проведение консультаций при дистанционном взаимодействии медицинских работников между собой с

¹⁴ Приказ Минздрава России от 30.11.2017 №965н «Об утверждении порядка организации и оказания медицинской помощи с применением телемедицинских технологий».

применением телемедицинских технологий в целях вынесения заключения по результатам диагностических исследований¹⁵.

4. При удаленной работе сотрудников или при организации локальных референс-центров дистанционные описания должны выполняться исключительно с применением специализированных рабочих станций, как минимум – с применением профессиональных мониторов. Оптимальный вариант – это дистанционное подключение к М(Р)ИС по защищенному каналу или работа с централизованными информационными системами (ЕРИС ЕМИАС, ЦАМИ). В особых ситуациях допустимо использование открытых каналов связи, при этом исследования направляются только в деперсонализированном виде. Для коммуникаций по организационным, логистическим и методическим вопросам активно используются электронная почта, интернет-мессенджеры, телефонная связь, каналы в социальных сетях, открытые системы видеоконференц-связи. Особые усилия должны быть направлены на обеспечение защиты персональных данных и сохранение врачебной тайны. Открытые средства коммуникаций не могут применяться для телемедицинского консультирования. В случае крайней необходимости открытые средства коммуникаций могут использоваться для предварительного обсуждения анонимизированных медицинских данных, в том числе с целью определения показаний к проведению полноценной телемедицинской консультации.

5. В условиях кадрового дефицита (в том числе обусловленного санитарными потерями среди персонала) и резкого повышения трудовой нагрузки становится особо актуальным применение программных средств автоматизированного анализа диагностических изображений. Применение сервисов на основе технологий искусственного интеллекта для помощи врачам-рентгенологам при интерпретации и описаниях исследований лучевой диагностики пациентов с COVID-19 или оценке изменений в динамике могут помочь сэкономить время и перераспределить высвободившееся внимание на когнитивно сложные задачи.

¹⁵ Приказ Минздрава России от 30.11.2017 №965н «Об утверждении порядка организации и оказания медицинской помощи с применением телемедицинских технологий».

ЗАКЛЮЧЕНИЕ

Методические рекомендации обобщают накопленные к настоящему моменту знания по лучевой семиотике COVID-19, предлагают стандартизованный шаблон описания данной патологии, содержат подробную информацию о правилах использования средств индивидуальной защиты. Отдельный раздел описывает организацию работы отделения лучевой диагностики в условиях пандемии коронавирусной инфекции COVID-19, также приведены актуальные нормативно-правовые документы.

Авторы приглашают коллег к открытому рецензированию, соавторству и дополнению методических рекомендаций для совместной эффективной деятельности по преодолению коронавирусной инфекции.

СПИСОК ИСПОЛЬЗОВАННЫХ ИСТОЧНИКОВ

1. Митьков, В. В., Сафонов, Д. В., Митькова, М.Д. Консенсусное заявление РАСУДМ об ультразвуковом исследовании легких в условиях COVID-19 (версия 1) / В. В. Митьков, Д. В. Сафонов, М.Д. Митькова [и др.] // Ультразвуковая и функциональная диагностика. – 2020. – № 1. – С. 24–45. – DOI: 10.24835/1607-0771-2020-1-24-45. – Текст : электронный.
2. Морозов, С. П., Владзимирский, А. В., Ледихова, Н. В. Телемедицинские технологии (телерадиология) в службе лучевой диагностики / С. П. Морозов, А. В. Владзимирский, Н. В. Ледихова [и др.] / Серия «Лучшие практики лучевой и инструментальной диагностики». – Вып. 21. – М., 2018. – 58 с. – Текст : непосредственный.
3. Морозов, С.П., Владзимирский, А.В., Ветшева, Н.Н. Референс-центр лучевой диагностики: обоснование и концепция / С.П. Морозов, А. В. Владзимирский, Н. Н. Ветшева [и др.] // Менеджер здравоохранения. – 2019. – № 8. – С. 25–34. – Текст : непосредственный.
4. Новая коронавирусная инфекция (COVID-19): этиология, эпидемиология, клиника, диагностика, лечение и профилактика: учебно-методическое пособие №21. – М., 2020. – 71 с. – Текст : непосредственный.
5. Профилактика, диагностика и лечение новой коронавирусной инфекции (2019-nCoV): временные методические рекомендации Министерства здравоохранения РФ. Версия 2 (03.02.2020). – Текст : непосредственный.
6. Шлемская, В. В., Хатеев, А. В., Просин, В. И. Новая коронавирусная инфекция COVID-19: краткая характеристика и меры по противодействию ее распространению в Российской Федерации / В. В. Шлемская, А. В. Хатеев, В. И. Просин [и др.] // Медицина катастроф. – 2020. – № 1. – С. 57–61. – Текст : непосредственный.
7. Abramowicz, J.S., Basseal, J. Заявление о позиции WFUMB: как безопасно проводить ультразвуковое исследование и обеззараживать ультразвуковое оборудование в условиях COVID-19 (перевод на русский язык) / J. S. Abramowicz, J. Basseal // Ультразвуковая и функциональная диагностика. – 2020. – № 1. – С. 12–23. – DOI: 10.24835/1607-0771-2020-1-12-23. – Текст : электронный.
8. ACR Recommendations for the use of Chest Radiography and Computed Tomography (CT) for Suspected COVID-19 Infection . – URL : <https://bit.ly/2QL6lk3>. – Текст : электронный.
9. Ai, T., Yang, Z., Hou, H. Correlation of Chest CT and RT-PCR Testing in Coronavirus Disease 2019 (COVID-19) in China: A Report of 1014 Cases / T. Ai, Z. Yang, H. Hou, et al. // Radiology. – 2020. – Doi: 10.1148/radiol.2020200642. – Текст : электронный.
10. Al-Tawfiq J. A, Memish Z. A. Diagnosis of SARS-CoV-2 Infection based on CT scan vs. RT-PCR: Reflecting on Experience from MERS-CoV // J Hosp Infect. – 2020. – Mar 5. – Pii: S0195-6701(20)30100-6. – Doi: 10.1016/j.jhin.2020.03.001. – Текст : электронный.

11. Araujo-Filho, J. A. B., Sawamura, M. V. Y., Costa, A. N. COVID-19 pneumonia: what is the role of imaging in diagnosis? / J. A. B. Araujo-Filho, M. V. Y. Sawamura, A. N. Costa, et al. // *J Bras Pneumol.* – 2020. – Mar 27. – Vol. 46, №2. – e20200114. – Doi: 10.36416/1806-3756/e20200114. – Текст : электронный.
12. Bordi, L., Nicastri, E., Scorzolini, L. On Behalf Of Inmi Covid-Study Group And Collaborating Centers. Differential diagnosis of illness in patients under investigation for the novel coronavirus (SARS-CoV-2), Italy, February 2020 / L. Bordi, E. Nicastri, L. Scorzolini, et al. // *Euro Surveill.* – 2020. – Feb. – Vol. 25, №8. – Doi: 10.2807/1560-7917.ES.2020.25.8.2000170. – Текст : электронный.
13. Canadian Society of Thoracic Radiology and Canadian Association of Radiologists' Statement on COVID -19. – URL : <https://bit.ly/33Ni7Qc>. – Текст : электронный.
14. Cao, Y., Liu, X., Xiong, L. Imaging and Clinical Features of Patients With 2019 Novel Coronavirus SARS-CoV-2: A systematic review and meta-analysis / Y. Cao, X. Liu, L. Xiong, et al. // *J Med Virol.* – 2020. – Apr 3. – Doi: 10.1002/jmv.25822. – Текст : электронный.
15. Caruso, D., Zerunian, M., Polici, M. Chest CT Features of COVID-19 in Rome, Italy / D. Caruso, M. Zerunian, M. Polici, et al. // *Radiology.* – 2020. – Apr 3. – P. 201–237. – Doi: 10.1148/radiol.2020201237. – Текст : электронный.
16. COVID-19 // *Radiology Assistant.* – URL : <https://bit.ly/2J9Yl82>. – Текст : электронный.
17. COVID-19 Updates. – URL : <https://bit.ly/2Ula1Ks>. – Текст : электронный.
18. Dai, W. C., Zhang, H. W., Yu, J. CT Imaging and Differential Diagnosis of COVID-19 / W. C. Dai, H. W. Zhang, J. Yu, et al. // *Can Assoc Radiol J.* – 2020. – Mar 4 : 846537120913033. – Doi: 10.1177/0846537120913033. – Текст : электронный.
19. Diagnosis and Treatment Plan for COVID-19 (Trial Version 6) // *Chin Med J (Engl).* – 2020. – Mar 17. – Doi: 10.1097/CM9.0000000000000819. – Текст : электронный.
20. Fang, Y., Zhang, H., Xie, J. Sensitivity of Chest CT for COVID-19: Comparison to RT-PCR / Y. Fang, H. Zhang, J. Xie, et al. // *Radiology.* – 2020. – Doi: 10.1148/radiol.2020200432. – Текст : электронный.
21. General Office of National Health Committee. Office of State Administration of Traditional Chinese Medicine. Notice on the issuance of a program for the diagnosis and treatment of novel coronavirus (2019-nCoV) infected pneumonia (trial version 6) [text in Chinese; published in 2020 Feb 19].
22. Guan, W. J., Ni, Z. Y., Hu, Y. China Medical Treatment Expert Group for Covid-19. Clinical Characteristics of Coronavirus Disease 2019 in China / W. J. Guan, Z. Y. Ni, Y. Hu, et al. // *N Engl J Med.* – 2020. – Feb 28. – Doi: 10.1056/NEJMoa2002032. – Текст : электронный.
23. Handbook of COVID-19 Prevention and Treatment. Ed. by T. Liang. Zhejiang University School of Medicine, 2020. – 68 p. – Текст : непосредственный.
24. Huang, Z., Zhao, S., Li, Z. The Battle Against Coronavirus Disease 2019 (COVID-19): Emergency Management and Infection Control in a Radiology

Department / Z. Huang, S. Zhao, Z. Li, et al. // J Am Coll Radiol. – 2020. – P. S1546–1440. – (20)30285-4. – Doi:10.1016/j.jacr.2020.03.011. – Текст : электронный.

25. Li, Y., Xia, L. Coronavirus Disease 2019 (COVID-19): Role of Chest CT in Diagnosis and Management / Y. Li, L. Xia // AJR Am J Roentgenol. – 2020. – Mar 4. – P. 1–7. – Doi: 10.2214/AJR.20.22954. – Текст : электронный.

26. Mossa-Basha M., Medverd J., Linnau K. Policies and Guidelines for COVID-19 Preparedness: Experiences from the University of Washington / M. Mossa-Basha, J. Medverd, K. Linnau, et al. // Radiology. – 2020. – Published online Apr.8. – Doi: 10.1148/radiol.2020201326. – Текст : электронный.

27. Nair, A., Rodrigues, J. C. L., Hare, S. A British Society of Thoracic Imaging statement: considerations in designing local imaging diagnostic algorithms for the COVID-19 pandemic / A. Nair, J. C. L. Rodrigues, S. Hare, et al. // Clin Radiol. – 2020. – May. – Vol. 75, №5. – P. 329–334. – Published online 2020 Apr 4. – Doi: 10.1016/j.crad.2020.03.008. – Текст : электронный.

28. Pan, F., Ye, T., Sun, P. Time Course of Lung Changes of Chest CT During Recovery From 2019 Novel Coronavirus (COVID-19) Pneumonia / F. Pan, T. Ye, P. Sun, et al. // Radiology. – 2020. – Doi: 10.1148/radiol.2020200370. – Текст : электронный.

29. RCR position on the role of CT in patients suspected with COVID-19 infection. – URL : <https://bit.ly/2UF91AS>. – Текст : электронный.

30. Rubin, G. D., Ryerson, C.J., Haramati, L.B. The Role of Chest Imaging in Patient Management during the COVID-19 Pandemic: A Multinational Consensus Statement from the Fleischner Society / G. D. Rubin, C. J. Ryerson, L. B. Haramati, et al. // CHEST. – 2020. – Published online Apr 7. – Doi:10.1148/radiol.2020201365. – Текст : электронный.

31. Silverstein, W. K., Stroud, L., Cleghorn, G. E. First imported case of 2019 novel coronavirus in Canada, presenting as mild pneumonia / W. K. Silverstein, L. Stroud, G. E. Cleghorn, et al. // Lancet. – 2020. – Feb 29. – №395(10225):734. – Doi: 10.1016/S0140-6736(20)30370-6. – Текст : электронный.

32. Zhu, W. J., Wang, J., He, X. H. The differential diagnosis of pulmonary infiltrates in cancer patients during the outbreak of the 2019 novel coronavirus disease / W. J. Zhu, J. Wang, X. H. He, et al. // Zhonghua Zhong Liu Za Zhi. – 2020. – Mar 5. – 42(0):E008. – Doi: 10.3760/cma.j.cn112152-20200303-00166. – Текст : электронный.

33. Zu, Z. Y., Jiang, M. D., Xu, P. P. Coronavirus Disease 2019 (COVID-19) : A Perspective from China / Z. Y. Zu, M. D. Jiang, P. P. Xu, et al. // Radiology. – 2020. – Doi: 10.1148/radiol.2020200490. – Текст : электронный.

34. Wong, H. Y. F., Lam H. Y. S., Fong, A. H. T. Frequency and Distribution of Chest Radiographic Findings in COVID-19 Positive Patients / H. Y. F. Wong, H. Y. S. Lam, A. H. T. Fong, et al. // Radiology. – 2020. – Published online first 27.02.2020. – Doi: 10.1148/radiol.2020201160. – Текст : электронный.

35. Yoon, S. H., Lee, K. H., Kim, J. Y. Chest Radiographic and CT Findings of the 2019 Novel Coronavirus Disease (COVID-19): Analysis of Nine Patients Treated in Korea / S. H. Yoon, K. H. Lee, J. Y. Kim // Korean J Radiol. – 2020 Apr. – №21(4). – P. 494–500. – Doi: 10.3348/kjr.2020.0132. – Текст : электронный.

МЕТОДИКА ПРОВЕДЕНИЯ КОМПЬЮТЕРНОЙ ТОМОГРАФИИ ОРГАНОВ ГРУДНОЙ КЛЕТКИ

Средства индивидуальной защиты: при исследовании органов грудной клетки и миокарда на КТ для молодых пациентов (до 18 лет), детей, беременных область таза необходимо закрывать рентгенозащитным фартуком (рентгенозащитной юбкой).

Примечание: если есть сопровождающий, необходимо надеть на него защитный односторонний фартук и защитный воротник.

Подготовка пациента к исследованию:

Просим пациента освободить тело от металлических предметов.

Позиционирование пациента (рис. А.1, А.2):

1. Укладываем пациента на спину, ногами в гантри. Под колени можно положить валик, чтобы расслабить мышцы спины.

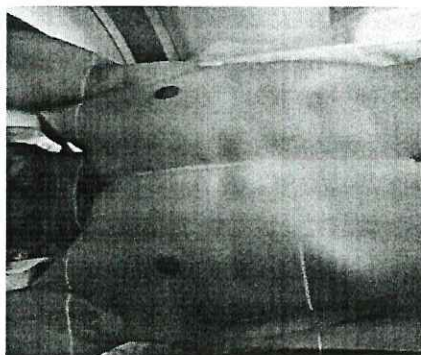


Рисунок А. 1 – Разметка на грудную клетку, вид сверху




Рисунок А. 2 – Разметка на грудную клетку, вид сбоку

2. Просим закрыть глаза на время разметки лазерами.

3. Размечаем лучи лазера, чтобы горизонтальная линия проходила по средней линии тела, а перпендикулярная линия проходила крайнюю границу зоны интереса.

4. Информлируем пациента о том, что будут голосовые команды, и просим во время исследования не двигаться.

МЕТОДИКА ПРОВЕДЕНИЯ РЕНТГЕНОГРАФИИ ГРУДНОЙ КЛЕТКИ

Обзорная рентгенография органов грудной клетки в 1–3 проекциях.

Наименования согласно номенклатуре ЕМИАС: рентгенография органов грудной клетки / флюорография легких профилактическая / рентгеноскопия органов грудной клетки / томосинтез органов грудной клетки / линейная томография органов грудной клетки.

Передняя прямая проекция (рис. Б.1):

1) укладка пациента: вертикальная (пациент стоит прямо); подбородок приподнят и вытянут вперед, опирается на специальный упор на стойке снимков; руки на поясе, ладони наружу, локти частично согнуты; плечи повернуты вперед в сторону кассеты, чтобы отвести лопатки в стороны и открыть легочные поля. Кроме того, плечи опущены, чтобы сдвинуть ключицы ниже вершечек легких;

2) укладка снимаемой области: средняя линия кассеты и центральный луч (ЦЛ) должны лежать в срединной сагиттальной плоскости, поля между краями грудной клетки и краями кассеты должны быть равными; грудная клетка прилегает к стойке равномерно, без ротации туловища относительно вертикальной оси; центр кассеты – на уровне седьмого грудного позвонка (для среднего пациента), верхний край кассеты расположен на 4–5 см выше надплечий (для среднего пациента);

3) центральный луч: ЦЛ перпендикулярен кассете и направлен по срединной сагиттальной плоскости на седьмой грудной позвонок; ЦЛ направлен на центр кассеты; расстояние источник–поверхность (РИП) – 180 см.

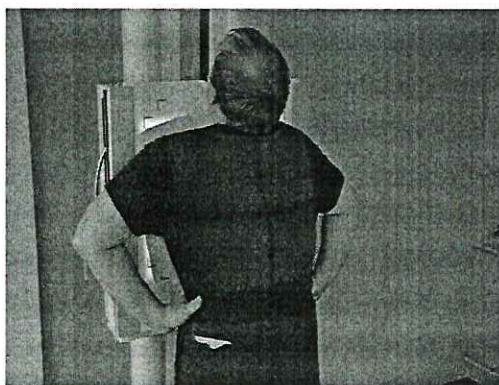

Рисунок Б.1 – Передняя прямая проекция

Боковая проекция (рис. Б.2):

1) укладка пациента: пациент стоит прямо, левой стороной к стойке/кассете (если патологический процесс справа – правой стороной); вес одинаково распределен на ноги; руки подняты и скрещены над головой, подбородок поднят вверх;

2) укладка снимаемой области: установить пациента центрально по ЦЛ и перпендикулярно кассете; укладка соответствует истинной боковой (фронтальная плоскость перпендикулярна, а сагиттальная плоскость параллельна кассете); опустите ЦЛ и кассету немного ниже, чем при передней проекции (если необходимо);

3) центральный луч: ЦЛ направлен перпендикулярно на середину грудной клетки, на уровне Th7, РИП – 180 см;

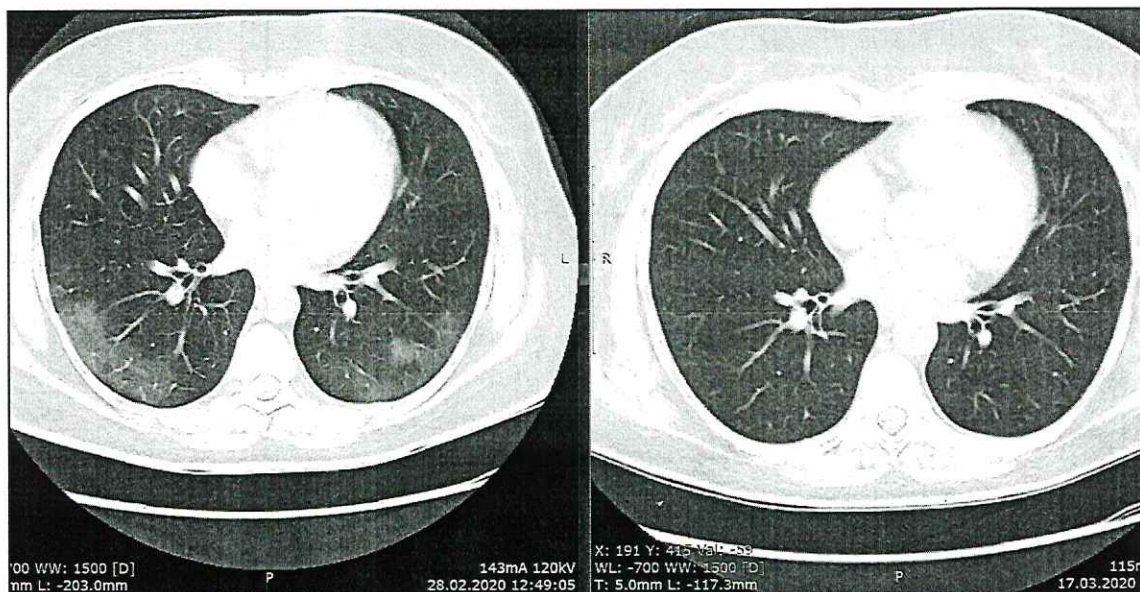
4) радиационная защита: хорошее диафрагмирование, минимальное количество повторов, контактная рентгенозащита гонад.



Рисунок Б.2 – Боковая проекция

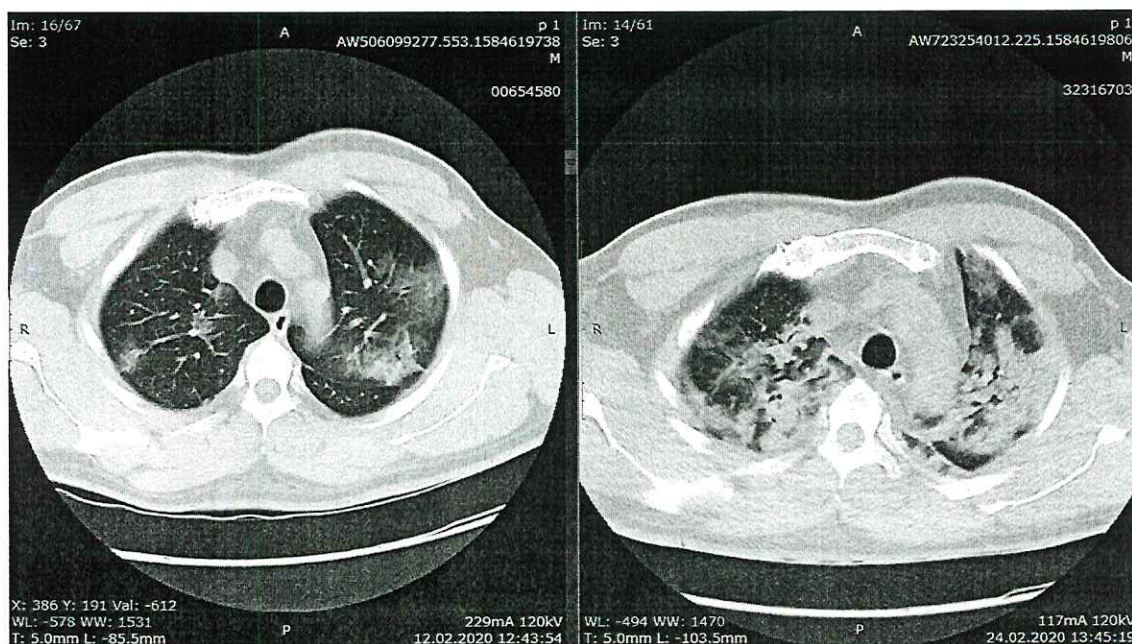
КЛИНИЧЕСКИЕ ПРИМЕРЫ

Проявления легкого/среднего течения болезни показаны на рис. В.1.



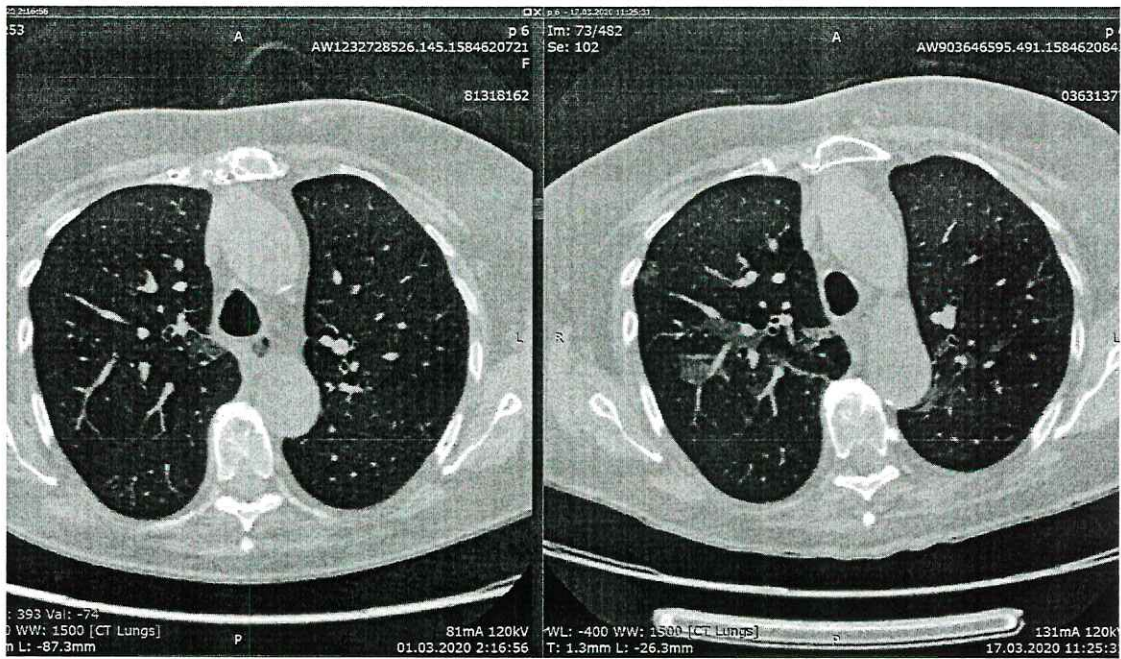
Рисунки В.1 – Пациент 1: двусторонние уплотнения легочной паренхимы по типу «матового стекла» различной протяженности: периферическое субплевральное распределение; динамика положительная с полным восстановлением воздушности легочной ткани. Интервал между исследованиями –18 дней

Проявления тяжелого течения болезни и прогрессирование изменений показаны на рис. В.2.



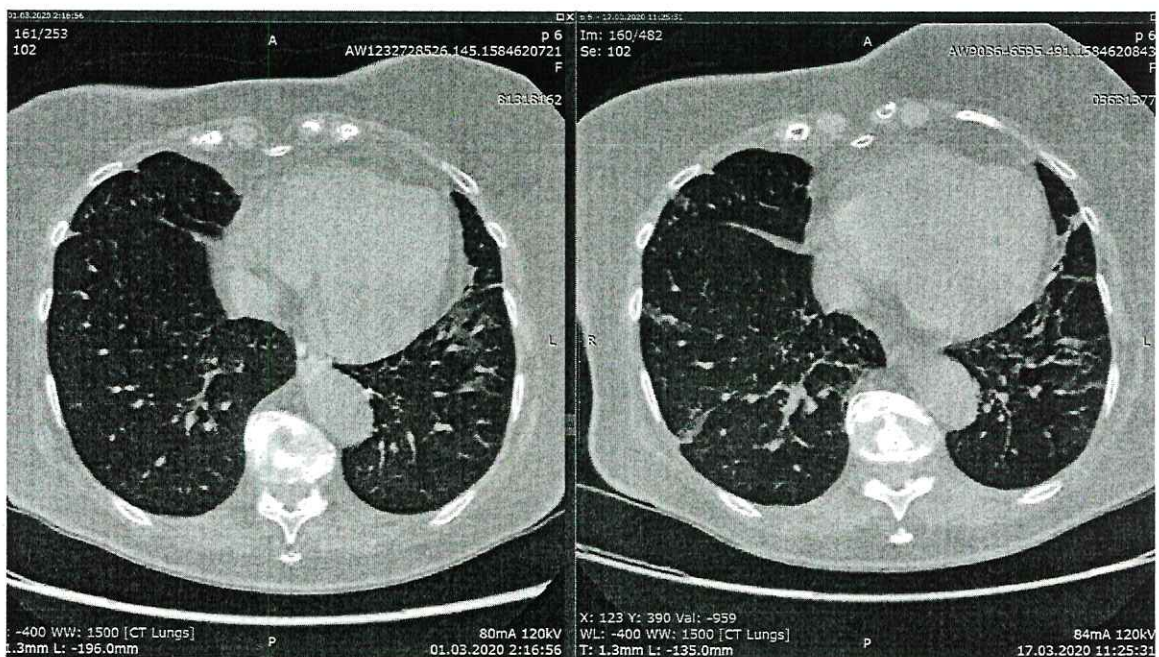
Рисунки В.2 – Пациент 2: мужчина, 42 г., тяжелое течение. Прогрессирование изменений. Проявления: множественные уплотнения легочной паренхимы по типу «матового стекла» различной протяженности: преимущественно периферическое распределение: динамика с выраженной отрицательной КТ-картиной: трансформация уплотнений по типу «матового стекла» в массивные участки консолидации. Интервал между исследованиями –10 дней

Прогрессирование изменений: проявления уплотнения легочного интерстиция по типу «матового стекла» и др. показаны на рис. В.3.



*Рисунок В.3 – Пациент 3: женщина, 79 л. Прогрессирование изменений. Проявления: уплотнение легочного интерстиция по типу «матового стекла»: периваскулярное распределение: динамика с отрицательной КТ-картиной – увеличение распространенности интерстициальных изменений.
Интервал между исследованиями –16 дней*

Прогрессирование изменений: проявления уплотнения легочного интерстиция по типу «матового стекла», перибронхиальное и периферическое распределение и др. показаны на рис. В.4.



*Рисунок В.4 – Пациент 4: прогрессирование изменений. Проявления: уплотнение легочного интерстиция по типу «матового стекла»: перибронхиальное и периферическое распределение: динамика: появление ретикулярных изменений на фоне «матового стекла» в левом легком и появление участков «матового стекла» в правом легком.
Интервал между исследованиями –16 дней*

Прогрессирование изменений: проявления множественных уплотнений легочной паренхимы по типу «матового стекла» различной протяженности и др. показаны на рис. В.5.

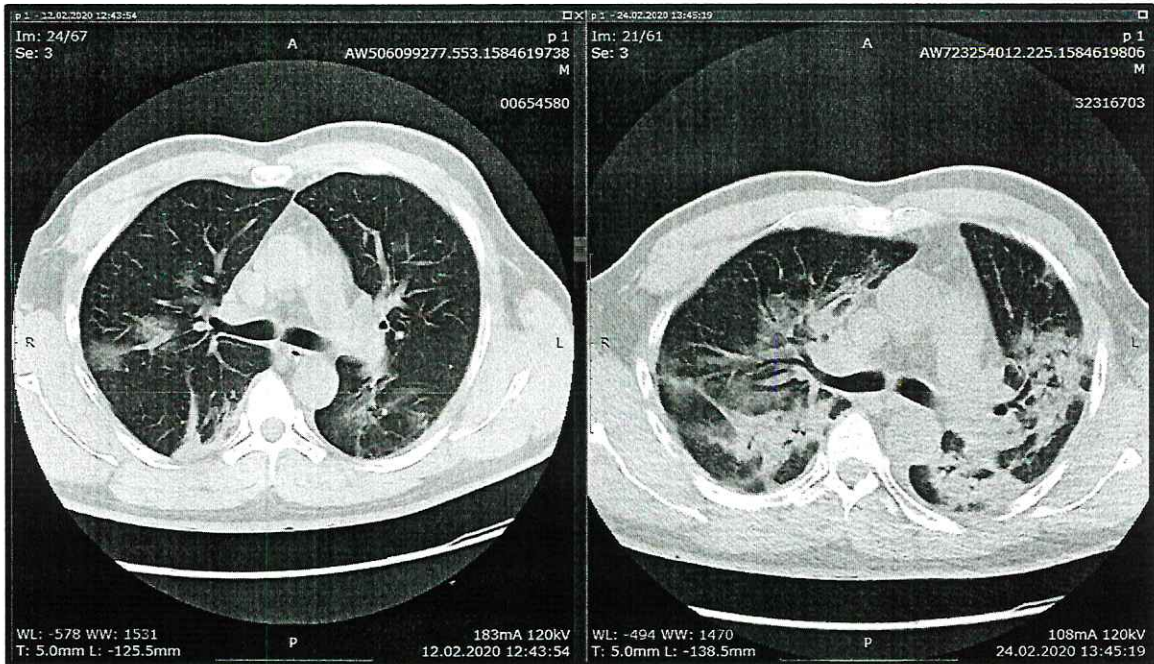


Рисунок В.5 – Пациент 5: мужчина, 42 г. Прогрессирование изменений. Проявления: множественные уплотнения легочной паренхимы по типу «матового стекла» различной протяженности; периферическое и перибронхиальное распределение преимущественно в задних отделах: динамика с выраженной отрицательной КТ-картиной: трансформация уплотнений по типу «матового стекла» в массивные участки консолидации, а также появление изменений в новых отделах. Интервал между исследованиями – 10 дней

Пример парадоксальной динамики течения болезни показан на рис. В.6.

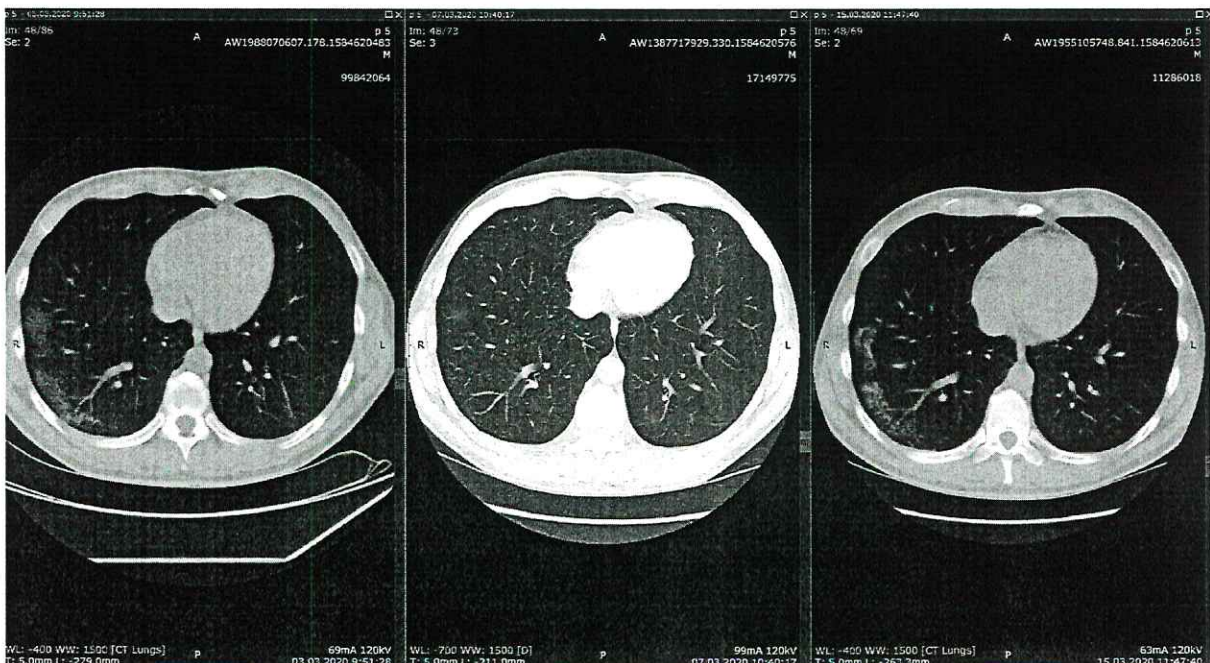


Рисунок В. 6 – Пациент 6: мужчина, 44 г. Парадоксальная динамика. Проявления: уплотнение легочного интерстиция по типу «матового стекла»; преимущественно периферическое распределение; динамика волнообразная. без прогрессирования изменений по сравнению с исходным исследованием. Интервал между исследованиями – 4 и 12 дней

ЧЕК-ЛИСТ ГОТОВНОСТИ ОТДЕЛЕНИЯ ЛУЧЕВОЙ ДИАГНОСТИКИ К РАБОТЕ В УСЛОВИЯХ ПАНДЕМИИ COVID-19

Для самопроверки готовности отделения лучевой диагностики к работе в условиях пандемии COVID-19 создан чек-лист (таблица Г.1).

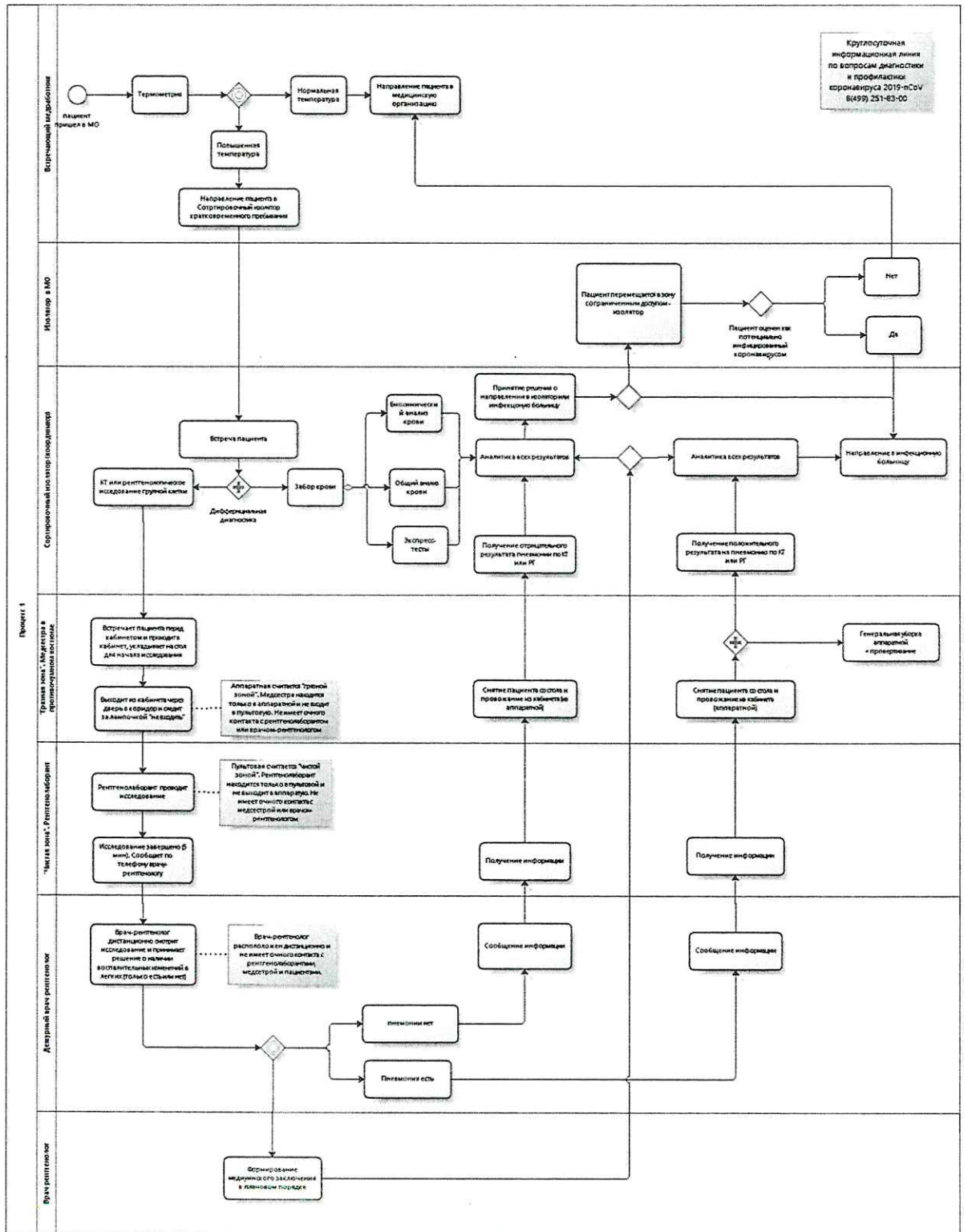
Таблица Г.1 – Чек-лист готовности отделения лучевой диагностики к работе в условиях пандемии COVID-19

1	Ограничение возможного распространения вируса:	Да/Нет	Примечание
1.1	внедрен и применяется алгоритм действий в случае выявления подозрения на COVID-19 на рентгенографии/КТ		
1.2	имеющиеся пациенты с подозрением или подтвержденным диагнозом COVID-19 перенаправляются в специализированные медицинские организации		
1.3	количество направлений на плановые исследования (МРТ, ММГ, ФЛГ) максимально уменьшено		
1.4	разобщены потоки между пациентами, направляемыми из амбулаторно-поликлинической службы и стационара		
1.5	приняты меры по сокращению количества пациентов, маршрутизируемых на ЛД между МО		
2	Определение наиболее эффективных методов визуализации:		
2.1	КТ в качестве метода скрининга бессимптомных пациентов и пациентов с подозрением на COVID-19 не применяется		
2.2	использование УЗИ легких при массовом поступлении для определения показаний к КТ		
3	Обеспечение защиты всего медицинского персонала:		
3.1	осуществляется выдача масок пациентам перед обследованием		
3.2	медицинский персонал отделений лучевой диагностики, непосредственно контактирующий с пациентами, обеспечен средствами индивидуальной защиты		
3.3	интервалы времени между проводимыми исследованиями для обеспечения санитарной обработки диагностических аппаратов и кабинетов увеличены (до 30 мин.)		

Продолжение таблицы Г.1

3.4	медицинский персонал обеспечен необходимыми методическими материалами по контролю за инфекционными заболеваниями		
4	Поддержание стабильной работы отделений ЛД и УЗД		
4.1	в МО создана рабочая группа под руководством заведующего отделением или заместителя главного врача для организации работы отделения ЛД		
4.2	составлен план по обеспечению медицинским персоналом в случае возрастания количества пациентов и потребности в рентгенологических и ультразвуковых исследованиях, а также резервный график на случай заболевания сотрудников отделения		
4.3	рабочие смены диагностических подразделений разделены по принципу полного исключения очных контактов между сотрудниками разных смен (в примечании указать график смен)		
4.4	рентгенолаборанты ММГ, МРТ, ФЛГ направлены на усиление работы кабинетов рентгеновской диагностики и КТ		
4.5	выделены дополнительные медицинские сестры для оказания содействия в работе рентгенолаборантам		
4.6	разделение ОЛД на грязную (аппаратная) и чистую (пультовая) зоны		
4.7	разделение ролей: медбрат/рентгенолаборант (1) осуществляет прием и укладку пациента; рентгенолаборант (2) – визуальный контроль выполнения исследования		
4.8	выделена общая ординаторская для врачей-рентгенологов с установленными АРМ с ЕРИС, ЕМИАС для исключения контактов врачей-рентгенологов с пациентами и рентгенолаборантами		
4.9	внедрена дистанционная работа врачей-рентгенологов с обеспечением удаленного доступа к системам ЕРИС для описания результатов исследований		

ПРИМЕР ОРГАНИЗАЦИИ ПРОИЗВОДСТВЕННОГО ПРОЦЕССА В ОТДЕЛЕНИИ ЛУЧЕВОЙ ДИАГНОСТИКИ В УСЛОВИЯХ КОРОНАВИРУСНОЙ ИНФЕКЦИИ COVID-19



**СТАНДАРТНАЯ ОПЕРАЦИОННАЯ ПРОЦЕДУРА
«ИСПОЛЬЗОВАНИЕ МЕДПЕРСОНАЛОМ СРЕДСТВ
ИНДИВИДУАЛЬНОЙ ЗАЩИТЫ»
(ОБРАЗЕЦ)**

1. Область применения

Настоящий регламент разработан с целью защиты медперсонала, соблюдения санитарно-противоэпидемического режима и профилактики инфекций, связанных с оказанием медицинской помощи.

Регламент является обязательным для исполнения медицинским персоналом во всех подразделениях (*медицинская организация*).

2. Нормативные ссылки

1. Федеральный закон от 30.03.1999 № 52-ФЗ «О санитарно-эпидемиологическом благополучии населения».

2. Федеральный закон от 21.11.2011 № 323-ФЗ «Об основах охраны здоровья граждан в Российской Федерации».

3. Национальная концепция профилактики инфекций, связанных с оказанием медицинской помощи (утверждена Главным государственным санитарным врачом 06.11.2011).

5. Санитарно-эпидемиологические правила и нормативы СанПиН 2.1.7.2790-10 «Санитарно-эпидемиологические требования к обращению с медицинскими отходами».

6. Санитарно-эпидемиологические правила и нормативы СанПиН 2.1.3.2630-10 «Санитарно-эпидемиологические требования к организациям, осуществляющим медицинскую деятельность».

7. Санитарно-эпидемиологические правила СП 3.1.3263-15 «Профилактика инфекционных заболеваний при эндоскопических вмешательствах».

8. Санитарно-эпидемиологические правила СП 3.1.5.2826-10 «Профилактика ВИЧ-инфекции».

9. Санитарно-эпидемиологические правила СП 3.3.2342-08 «Обеспечение безопасности иммунизации».

10. Руководство по гигиенической оценке факторов рабочей среды и трудового процесса. Критерии и классификация условий труда. Р 2.2.2006-05.

11. Методические рекомендации 2.2.9.2242-07 «Состояние здоровья работающих в связи с состоянием производственной среды. Гигиенические и эпидемиологические требования к условиям труда медицинских работников, выполняющих работы, связанные с риском возникновения инфекционных заболеваний».

12. Методические рекомендации МР 3.5.1.0113-16 «Использование перчаток для профилактики инфекций, связанных с оказанием медицинской

помощи, в медицинских организациях» (утв. Федеральной службой по надзору в сфере защиты прав потребителей и благополучия человека, Главным государственным санитарным врачом Российской Федерации 02.09.2016).

3. Сокращения

СОП – стандартная операционная процедура.

СанПиН – санитарные правила и нормы.

СИЗ – средства индивидуальной защиты.

ИСМП – инфекции, связанные с оказанием медицинской помощи.

ИМН – изделия медицинского назначения.

ПСО – предстерилизационная очистка.

4. Правила использования средств индивидуальной защиты

1. СИЗ, используемые для профилактики ИСМП:

1.1. Спецодежда:

1.1.1. Медицинский халат, медицинский костюм многоразового использования.

1.1.2. Медицинский халат, медицинский костюм, нарукавники одноразового использования.

1.1.3. Медицинский халат стерильный одноразовый.

1.2. Медицинская шапочка;

1.3. Перчатки одноразового использования (стерильные и нестерильные).

1.4. Медицинская маска одноразового применения (класс маски «FPP2 и 3»).

1.5. Защитные очки.

1.6. Защитный фартук.

1.7. Бахилы (одноразовые, многоразовые (тканевые)).

2. Смена рабочей одежды сотрудниками в родильном доме, режимных кабинетах (процедурный кабинет, перевязочный кабинет, манипуляционная, смотровая и др.), операционном блоке, ЦСО должна проводиться ежедневно и по мере загрязнения биологическими выделениями пациентов или нарушения целостности. В отделениях терапевтического профиля – два раза в неделю и по мере загрязнения.

3. Правила использования перчаток:

3.1. Перед надеванием нестерильных и стерильных перчаток проводится соответствующая гигиеническая или хирургическая обработка рук.

3.2. Перчатки надевают после полного высыхания антисептика на руках.

3.3. После снятия перчаток проводится гигиеническая обработка рук.

4. Медицинские перчатки необходимо надевать:

– во всех случаях, когда возможен контакт с кровью или другими биологическими субстратами, потенциально или явно контаминированными микроорганизмами;

– при контакте со слизистыми оболочками;

– при контакте с поврежденной кожей;

– при использовании колющих и режущих инструментов (ИМН);

– при проведении инвазивных диагностических и лечебных манипуляций.

5. При выполнении всех видов оперативных вмешательств медицинские работники должны использовать стерильные хирургические перчатки.

6. При выполнении неинвазивных диагностических процедур, внутривенных, подкожных и внутримышечных инъекций, при работе с имплантированными портами сосудистых устройств (катетеров), заборе капиллярной крови, катетеризации периферических вен, заборе крови из периферических вен и введении лекарственных препаратов в периферические вены, при работе в клиничко-диагностических, бактериологических лабораториях, а также при обработке загрязненных медицинских инструментов и материалов рекомендуется использовать нестерильные диагностические перчатки.

7. При введении стерильного устройства в стерильные полости организма, постановке центрального сосудистого катетера, замене повязки и других манипуляциях с ним, люмбальной пункции, пункции сустава и др. следует использовать стерильные диагностические или хирургические перчатки.

8. Смена перчаток производится после каждого пациента.

9. При обходе и осмотре пациентов, не имеющих контагиозных инфекционных заболеваний, необходимо использовать: рабочий медицинский халат или костюм, маску (в период эпидемического неблагополучия по воздушно-капельным инфекциям), перчатки:

9.1. Стерильные перчатки для осмотра пациентов при возможном контакте со слизистыми, раневой поверхностью.

9.2. Нестерильные перчатки – для осмотра пациентов при возможном контакте с неповрежденной кожей, биологическими выделениями.

10. При работе палатной медицинской сестры/акушерки, участковой медсестры, регистратора необходимо использовать: рабочий медицинский халат или костюм, маску (в период эпидемического неблагополучия по воздушно-капельным инфекциям).

11. При работе в процедурных кабинетах, в том числе с пациентами с гемоконтактными инфекциями, при оказании медицинской помощи необходимо использовать: рабочий медицинский халат или костюм с длинными рукавами либо с короткими (при наличии нарукавников), шапочку, маску, нестерильные перчатки.

12. При работе в смотровых кабинетах, манипуляционных, в том числе с пациентами с гемоконтактными инфекциями, при оказании медицинской помощи необходимо использовать: рабочий медицинский халат или костюм

с длинными рукавами либо с короткими (при наличии нарукавников), шапочку, маску, стерильные перчатки.

13. При постановке центрального или периферического сосудистого катетера, уходе за сосудистым катетером необходимо использовать: рабочий медицинский халат или костюм с длинными рукавами либо с короткими (при наличии нарукавников), шапочку, маску, стерильные перчатки.

14. При работе в перевязочных, гипсовых кабинетах, в том числе с пациентами с гемоконтактными инфекциями, при оказании медицинской помощи необходимо использовать: рабочий медицинский халат или костюм с длинными рукавами либо с короткими (при наличии нарукавников), шапочку, маску, стерильные перчатки – при контакте с раневой поверхностью, слизистыми; нестерильные перчатки – при накладывании гипса.

15. При работе в индивидуальном родзале:

15.1. В первом периоде родов врачу и акушерке необходимо использовать при оказании медицинской помощи роженице рабочий медицинский халат или костюм, шапочку, маску, стерильные смотровые перчатки и для влагилицного осмотра, катетеризации сосудов и внутривенных и внутримышечных манипуляций, нестерильные перчатки для прочих манипуляций; младшему медицинскому персоналу необходимо использовать при оказании медицинской помощи роженице рабочий медицинский халат или костюм, шапочку, маску, нестерильные перчатки.

15.2. Во втором и третьем периодах родов врачу акушеру-гинекологу и акушерке при оказании медицинской помощи необходимо использовать: стерильный халат, предпочтительно одноразового использования, шапочку, маску, защитные очки, стерильные хирургические перчатки; младшему медицинскому персоналу необходимо использовать при оказании медицинской помощи роженице рабочий медицинский халат или костюм, фартук, нарукавники, шапочку, маску, нестерильные перчатки.

При работе с пациентками, инфицированными ВИЧ-инфекцией или гепатитами, наркозависимыми, членам родильной бригады, имеющим риск попадания биологических жидкостей на спецодежду, необходимо использовать комплект защитной одежды врача-инфекциониста для работы с возбудителями 1–2-й группы патогенности в закрытых помещениях, имеющих защиту в виде влагонепроницаемых вставок на рукавах и передней поверхности халата. В отсутствие набора использовать стерильную многоразовую одежду.

15.3. Во втором периоде родов врач акушер-гинеколог до осуществления манипуляций надевает шапочку, маску. На проведение манипуляций надеваются СИЗ в соответствии с пунктом 15.2.

15.4. Врачу-неонатологу и акушерке при оказании медицинской помощи новорожденному необходимо использовать: фартук, стерильный халат, шапочку, маску, хирургические перчатки.

16. При работе в операционных залах членам операционной бригады: хирургам, операционным медицинским сестрам, анестезиологам,

медицинским сестрам-анестезисткам и акушеркам при проведении оперативного вмешательства необходимо использовать: медицинский костюм, шапочку, стерильный халат, предпочтительно одноразового использования, защитные очки, хирургические перчатки, фартук (при работе в многоразовой спецодежде). При работе с пациентками, инфицированными ВИЧ-инфекцией или гепатитами, наркозависимыми, членам родильной бригады, имеющим риск попадания биологических жидкостей на спецодежду, необходимо использовать комплект защитной одежды врача-инфекциониста для работы с возбудителями 1–2-й группы патогенности в закрытых помещениях, имеющих защиту в виде влагонепроницаемых вставок на рукавах и передней поверхности халата. В отсутствие набора использовать стерильную многоразовую одежду и фартук.

17. При уходе в условиях реанимации и интенсивной терапии:

17.1. За полостью рта, назогастральным зондом, носовыми канюлями и катетером, неповрежденными кожными покровами – необходимо использовать: рабочий медицинский халат или костюм с длинными рукавами либо с короткими (при наличии нарукавников), шапочку, маску, нестерильные перчатки.

17.2. За респираторным трактом, в том числе в условиях искусственной вентиляции легких, за урологическим катетером, сосудистым катетером, поврежденными кожными покровами – необходимо использовать: рабочий медицинский халат или костюм с длинными рукавами либо с короткими (при наличии нарукавников), фартук, шапочку, маску, стерильные перчатки.

17.3. При проведении обработки новорожденных в отделении новорожденных, в отделении реанимации новорожденных необходимо использовать: рабочий медицинский халат или костюм с длинными рукавами либо с короткими (при наличии нарукавников), фартук, шапочку, маску, нестерильные перчатки, кроме манипуляций по обработке пупочной ранки. Обработка пупочной ранки проводится в стерильных перчатках.

18. При уходе за новорожденными в кувезе необходимо использовать:

18.1. При уходе за полостью рта, назогастральным зондом, носовыми канюлями и катетером, неповрежденными кожными покровами необходимо использовать: рабочий медицинский халат или костюм с длинными рукавами либо с короткими (при наличии нарукавников), фартук, шапочку, маску, нестерильные перчатки.

18.2. При уходе за респираторным трактом, в том числе в условиях искусственной вентиляции легких, за урологическим катетером, сосудистым катетером, поврежденными кожными покровами необходимо использовать: рабочий медицинский халат или костюм с длинными рукавами либо с короткими (при наличии нарукавников), фартук, шапочку, маску, стерильные перчатки.

19. При работе с эндоскопическим оборудованием необходимо использовать:

19.1. При проведении эндоскопической манипуляции:

19.1.1. Врачу: рабочий медицинский халат или костюм с короткими рукавами (при наличии нарукавников), шапочку, маску, фартук, нестерильные перчатки; в случае взятия материала на биопсию использовать стерильные перчатки.

19.1.2. Медицинской сестре: рабочий медицинский халат или костюм с короткими рукавами (при наличии нарукавников), шапочку, маску, фартук, нестерильные перчатки.

19.2. При проведении обработки эндоскопа:

19.2.1. До извлечения эндоскопа из раствора дезинфицирующего средства для ДВУ или стерилизации: рабочий халат или костюм, фартук.

19.2.2. При извлечении эндоскопа из раствора дезинфицирующего средства для ДВУ и последующих этапах обработки: рабочий халат или костюм, поверх него стерильный халат для обработки эндоскопа, новый для работы с каждой партией обработанного эндоскопического оборудования, шапочку, маску, стерильные перчатки.

20. При оказании медицинской помощи пациентам с подозрением на контагиозное инфекционное заболевание или установленным диагнозом контагиозного заболевания:

20.1. При инфекциях, передающихся воздушно-капельным и воздушно-пылевым путем, необходимо использовать медицинский халат для работы с инфекционным пациентом, маску, шапочку, перчатки (в соответствии с проводимыми манипуляциями). Спецодежда должна максимально защищать открытые участки кожи от попадания микроорганизмов. Чистую спецодежду для работы с инфекционными пациентами размещают перед входом в палату, сотрудник надевает ее перед входом в палату, при выходе из палаты сотрудник должен аккуратно снять использованную спецодежду, в том числе шапочку, маску, сложить в емкость для дезинфекции. Дополнительным средством защиты при инфекциях с воздушно-пылевым путем передачи (туберкулез) является использование бахил и размещение дезинфекционного коврика на входе для предотвращения контаминации прочих помещений. Дверные ручки должны быть регулярно тщательно обработаны дезинфицирующим раствором. Сотрудниками должна быть тщательно соблюдена профессиональная гигиена.

20.2. При инфекциях, передающихся контактно-бытовым путем, необходимо использовать медицинский халат для работы с инфекционным пациентом, маску, шапочку, перчатки (в соответствии с проводимыми манипуляциями). Чистую спецодежду для работы с инфекционным пациентом размещают перед входом в палату, сотрудник надевает ее перед входом в палату, при выходе из палаты сотрудник должен аккуратно снять использованную спецодежду, в том числе шапочку и маску, сложить в емкость для дезинфекции. Дверные ручки должны регулярно тщательно обрабатываться дезинфицирующим раствором. Сотрудниками должна быть тщательно соблюдена профессиональная гигиена.

21. При работе с биологическим материалом в лаборатории и вне ее необходимо использовать рабочий медицинский халат или костюм, шапочку, нестерильные перчатки.

22. При проведении дезинфекции изделий медицинского назначения многоразового и одноразового использования в отделении, в том числе лабораторной посуды, необходимо использовать: рабочий медицинский халат или костюм, фартук для обработки ИМН, маску, шапочку, нестерильные перчатки.

23. При разведении дезинфицирующих растворов необходимо использовать халат для разведения дезрастворов или халат для уборки (так как пары дезинфицирующего средства оседают на спецодежду), маску, шапочку, респиратор, нестерильные перчатки.

24. При проведении уборки помещений необходимо использовать: рабочий медицинский костюм, шапочку, нестерильные перчатки, маску (в период эпидемического неблагополучия по воздушно-капельным инфекциям). Перчатки подлежат смене при переходе от обработки пола к обработке поверхностей после уборки санузла.

25. При сборе использованного белья в отделении необходимо использовать специально выделенный промаркированный рабочий медицинский халат или костюм, шапочку, маску, нестерильные перчатки.

26. При работе в Централизованном стерилизационном отделении

26.1. На предстерилизационной обработке изделий медицинского назначения, дезинфекции и ПСО ИМН необходимо использовать рабочий медицинский халат или костюм, фартук, шапочку, нестерильные перчатки.

26.2. На комплектации белья и изделий медицинского назначения необходимо использовать рабочий медицинский халат или костюм, шапочку.

26.3. При работе с автоклавом в чистой зоне необходимо использовать рабочий медицинский халат или костюм, шапочку.

26.4. При работе с автоклавом в стерильной зоне – стерильный медицинский халат, шапочку, маску, хлопчатобумажные перчатки.

27. При работе с мягким инвентарем в дезинфекционной камере:

27.1. На загрузке мягкого инвентаря в дезинфекционную камеру необходимо использовать рабочий медицинский халат для работы с использованным инвентарем, шапочку, маску, фартук (при необходимости хозяйственные перчатки).

27.2. На выгрузке обработанного мягкого инвентаря из дезинфекционной камеры необходимо использовать рабочий медицинский халат для работы с использованным инвентарем, шапочку, маску (при необходимости хозяйственные перчатки).

**СТАНДАРТНАЯ ОПЕРАЦИОННАЯ ПРОЦЕДУРА
«УБОРКА ПОМЕЩЕНИЙ С МЕДИЦИНСКИМ ОБОРУДОВАНИЕМ»
(ОБРАЗЕЦ)**

Содержание:

1. Область применения и цель создания.
2. Нормативные документы.
3. Основные термины и определения.
4. Персонал и ответственность.
5. Общие сведения.
6. Требования к помещениям и оборудованию для уборки.
7. Список оборудования для уборки помещений (зон) хранения лекарственных препаратов, медицинских изделий и медицинского оборудования (возможный).
8. Примерный перечень работ при уборке помещений.
9. Хранение документов.
10. Корректирующие действия.
11. Приложение Ж.1. Журнал учета проведения генеральных уборок.
12. Приложение Ж.2. Журнал контроля концентраций рабочих растворов дезинфицирующих и стерилизующих средств.
13. Приложение Ж.3. Технологическая карта на процессы профессиональной уборки.
14. Приложение Ж.4. Схема точек риска при проведении уборки.

1. Область применения и цель создания

Целью стандартной операционной процедуры (СОП) является повышение качества медицинской помощи. Реализуется поэтапный подход к внедрению системы менеджмента качества в медицинской организации.

Задачей СОП является выполнение требований нормативной документации, а именно уборка помещений (зон) с медицинским оборудованием в соответствии со стандартными операционными процедурами.

Область применения СОП – структурные подразделения медицинской организации, где происходит использования медицинского оборудования.

2. Нормативные документы

1. Приказ Минздрава России от 31.08.2016 № 647н «Об утверждении Правил надлежащей аптечной практики лекарственных препаратов для медицинского применения».

2. Приказ Минздрава России от 31.08.2016 № 646н «Об утверждении Правил надлежащей практики хранения и перевозки лекарственных препаратов для медицинского применения».

3. Приказ Минздравсоцразвития России от 23.08.2010 № 706н «Об утверждении Правил хранения лекарственных средств».

4. Федеральный закон РФ от 24.06.1998 № 89-ФЗ «Об отходах производства и потребления».

5. Постановление главного санитарного врача от 18.05.2010 № 58 «Об утверждении СанПиН 2.1.3.2630-10 “Санитарно-эпидемиологические требования к организациям, осуществляющим медицинскую деятельность”».

6. Постановление главного санитарного врача от 09.06.2003 № 131 «О введении в действие санитарно-эпидемиологических правил СП 3.5.1378-03».

3. Основные термины и определения

Уборка – профессиональный комплекс мероприятий по организации технологических процессов, результатом которых является создание безопасного уровня чистоты и санитарного состояния.

Уход за поверхностями – поддержание поверхностей на необходимом уровне санитарного состояния и чистоты.

Дезинфекция поверхности – удаление микроорганизмов патогенного характера.

Технологическая инструкция по уборке – документ, который регламентирует последовательность операций технологического процесса профессиональной уборки, включает режим и условия ее проведения.

Технологическая карта – документ, который регламентирует последовательность технологических операций по шагам и условия ее проведения на конкретном рабочем месте.

Загрязнения, свободно лежащие на поверхности: загрязнения, которые легко удалить или поднять (пыль, сор, песок, волосы, очес и т. п.).

Загрязнения, сцепленные с поверхностью: загрязнения, удаляемые с применением растворов специальных средств и/или сильных механических воздействий (разлитые и высохшие жидкости и растворы, масла, жиры, полимеры, соли и т. п.).

Загрязнения, проникшие в структуру материала: наиболее тяжело удаляемые загрязнения, за счет процессов диффузии, капиллярного подсоса внедрившиеся в поры и капилляры материала (растворы солей, кислоты, щелочи, масла, жиры, полимеры, красители, пигменты и т. п.).

4. Персонал и ответственность

Данная инструкция распространяется на весь персонал медицинской организации. Сотрудники организации несут ответственность в пределах своей компетенции.

Главный врач Ф. И. О. (дублер Ф. И. О.):

- за назначение ответственного лица и утверждение данной стандартной операционной процедуры;
- за контроль за ее исполнением.

Уполномоченный по качеству (Ф. И. О.):

- за наличие в структурных подразделениях данного Порядка (СОП), своевременную его актуализацию;
- за обучение медицинского и фармацевтического персонала и за проведение инструктажа по процедуре уборки помещений с медицинским оборудованием;
- за проверку соблюдения сотрудниками отделений требований данной процедуры.

Главная медицинская сестра (Ф. И. О.):

- за организацию обеспечения достаточным количеством средств уборки помещений (зон) с медицинским оборудованием;
- за организацию работы по исполнению данной операционной процедуры в отделениях.

Сотрудники организации, осуществляющие деятельность, связанную с обращением лекарственных средств. Медицинские сестры (Ф. И. О.):

- за соблюдение требований данной процедуры в рамках исполнения должностных обязанностей;
- за знание алгоритма уборки разлитых и рассыпанных лекарственных средств;
- за контроль ведения технологической карты уборки помещений;
- ответственность за качество санитарной обработки оборудования, уборки помещений несет санитарка (согласно графику уборки), непосредственно выполняющая данные процедуры в соответствии с должностными обязанностями.

Лица, перечисленные выше, являются персонально ответственными лицами за выполнение требований данной стандартной операционной процедуры в помещениях в пределах своей компетенции. В случае несоблюдения описанной операционной процедуры и возникновения ущерба он будет восстановлен за счет виновных лиц.

5. Общие сведения

Уборка помещений (зон) хранения лекарственных препаратов, медицинских изделий, медицинской техники может быть разделена на четыре типа в зависимости от вида:

1. Первичная.
2. Ежедневная.
3. Генеральная уборка.
4. Разовая.

Первичная уборка осуществляется перед началом деятельности в целях достижения уровня чистоты, необходимого для начала работы.

Ежедневная уборка проводится один или несколько раз в течение суток и включает два этапа: *основную уборку* и *поддерживающую уборку*.

Основная уборка заключается в подготовке объектов к рабочему дню (смене) и состоит в наведении чистоты во всех помещениях. Основную уборку проводят при отсутствии персонала или при его минимальном количестве до начала работы или по окончании рабочего дня смены.

Поддерживающую уборку осуществляют для поддержания определенного уровня чистоты в течение рабочего дня.

Генеральная уборка – проводится глубокая чистка всех поверхностей, удаляются накопившиеся загрязнения, въевшаяся грязь с поверхности объекта.

Разовая уборка проводится однократно, например, при необходимости уборки разлитых лекарств или при бое ампул. В зависимости от вида загрязнения применяют *сухую, влажную и мокрую* уборку.

Сухая уборка включает сбор загрязнений и их удаление. При сухой уборке загрязнения с поверхности удаляются ручным инвентарем, щетками, метелками, салфетками и механизированными методами (пылесосами).

После проведения сухой уборки на открытых поверхностях, под шкафами хранения ЛП, на плинтусах, других труднодоступных местах должны отсутствовать видимые невооруженным глазом загрязнения, мусор, песок, пыль, пух и другие.

При влажной уборке удаляются загрязнения с поверхностей с применением увлажненного инвентаря. Уборка может проходить с помощью текстильных материалов, тряпок, салфеток и других средств.

После проведения влажной уборки на твердом покрытии и открытых поверхностях должны отсутствовать видимые невооруженным глазом свободно лежащие загрязнения, мусор, песок, пыль, волокна от ветоши, а также разводы, липкий налет, мутные пленки, капли и брызги.

Мокрая уборка заключается в уборке загрязнений методом мойки поверхностей с использованием большого количества воды, дезинфицирующих растворов, с использованием ручного инвентаря, машин для уборки пола, аппаратов.

После проведения мокрой уборки на твердых покрытиях и открытых поверхностях, а также в труднодоступных местах не должно наблюдаться лежащих загрязнений, мусора, песка, пыли, также на поверхности не должно быть избыточной влажности, капель, брызг, разводов, мутных пленок и скольжения.

Уборочный инвентарь (ветошь, щетки, швабры) подлежит дезинфекции после уборки.

Для хранения уборочного инвентаря отводится отдельное помещение: дезинфицирующие, моющие и моюще-дезинфицирующие средства хранятся в оригинальной упаковке в специально отведенных местах вместе с инструкциями по применению. Отходы, образующиеся при проведении операции по уборке помещений хранения лекарственных препаратов, подлежат размещению в соответствии с требованиями об отходах производства и потребления.

6. Требования к помещениям и оборудованию для уборки

1. Помещения должны содержаться в соответствии с правилами санитарного режима, то есть в чистоте.

2. Перед входом в кабинет необходимо предусмотреть приспособление для очистки обуви от грязи. Очищать приспособление необходимо не реже одного раза в смену.

3. Поверхности стен, потолков должны быть гладкими и допускать проведение влажной уборки с использованием дезинфицирующих средств.

4. Материалы помещений должны иметь антистатические свойства, а также документы качества и гигиенические сертификаты.

5. Пол в помещениях хранения покрывается керамической плиткой.

6. Оборудование должно быть расположено таким образом, чтобы оно было доступно для проведения влажной уборки и исключало накопление пыли.

7. Для хранения уборочного инвентаря выделяется специальное помещение (санитарная комната), в котором хранятся материалы, применяемые при уборке, а также моющие, дезинфицирующие и моюще-дезинфицирующие средства.

8. В отделениях уборочный инвентарь, материалы, применяемые при уборке помещений, а также моющие, моюще-дезинфицирующие и дезинфицирующие средства хранятся в том же помещении, где хранится аналогичный уборочный инвентарь для уборки в отделениях. Схема цветового кодирования размещается в зоне хранения инвентаря.

9. Все оборудование для уборки помещений и зон хранения должно быть проверено на чистоту и вымыто перед использованием.

10. Разные дезинфицирующие средства не разрешается смешивать вместе во избежание выделения потенциально вредных паров, которые могут затруднять дыхание.

11. Оборудование должно быть чистым и в хорошем состоянии.

12. Все дезинфицирующие средства должны иметь хорошо читаемую этикетку и инструкцию по применению. Емкости с рабочими растворами дезинфицирующих средств должны иметь хорошо закрываемые крышки, с четко подписанными этикетками с указанием концентраций, назначения, даты приготовления и предельного срока годности раствора.

13. При приготовлении дезинфицирующих средств необходимо использовать средства индивидуальной защиты, например, перчатки и

защитные очки. Попадание химических веществ, лежащих в основе дезинфицирующих средств, может нанести вред здоровью, коже или глазам при соприкосновении с ними без средств защиты.

14. Все сотрудники должны иметь перчатки и использовать их при приготовлении дезинфицирующих средств.

15. В месте уборки необходимо соблюдение правил техники безопасности, при необходимости возможно размещение желтых знаков безопасности в видных местах. Например, знак «Внимание! Мокрый пол!».

16. При уборке помещений хранения с помощью дезинфицирующих средств необходимо соблюдать правила вентиляции, открывать окна и двери, чтобы не наблюдалась концентрация вредных паров.

17. При разведении дезинфицирующих средств (в случае, если они выделяют при разведении большое количество тепла и вызывают всплеск) их необходимо сначала положить в ведро, а затем следовать инструкциям производителя, не смешивать с другими веществами, кроме воды.

18. После использования дезинфицирующее средство необходимо плотно закрыть, чтобы предотвратить его испарение и утечку. Использованные растворы дезинфицирующих средств должны выливаться в специальный слив. Запрещается их слив в раковины и туалеты.

19. Швабры должны храниться в условиях хорошей вентиляции во избежание размножения микроорганизмов во влажной среде.

20. Ведра, салфетки, ветошь тщательно промываются после уборки помещений хранения лекарственных препаратов.

21. Ведра хранятся вверх дном, и ветошь развешивается, чтобы высохнуть на воздухе.

22. Все оборудование должно иметь цветную маркировку и храниться в туалетной комнате в специальном шкафу или в специально отведенном для этого месте.

23. Оборудование с одной цветной маркировкой должно храниться отдельно от оборудования с другой маркировкой, для того чтобы предотвратить перекрестное загрязнение чистых и грязных объектов.

24. При уборке пола в помещениях хранения необходимо его проверить на наличие липких веществ, например, жевательной резинки. Если такие вещества имеются, то необходимо их соскрести и положить в мешок для мусора.

7. Список оборудования для уборки помещений (зон) хранения лекарственных препаратов, медицинских изделий и медицинского оборудования (возможный)

Таблица Ж.1 – Список оборудования для уборки помещений (зон) хранения лекарственных препаратов, медицинских изделий и медицинского оборудования (возможный)

Наименование оборудования	Количество
Швабра для мытья пола с ветошью	1
Ведро для мытья пола (желтого цвета)	1
Ведро для мытья оборудования (желтого цвета)	1
Ведро для мытья стен (желтого цвета)	
Ветошь для протирки оборудования для хранения (материя, предназначенная для уборки и мытья оборудования) желтого цвета	1
Ветошь для уборки стен (желтого цвета)	1
Ветошь для уборки столов, офисной техники, светильников (голубого цвета)	1
Влажные чистящие салфетки для удаления грязи и пыли с наружных поверхностей столов, прочего офисного оборудования и техники	1
Ветошь для пола (техническая материя, предназначенная для уборки и мытья полов)	1
Дезинфицирующее средство № 1 (для дезинфекции поверхностей в помещениях хранения, шкафов, холодильников, стеллажей, подтоварников)	1
Дезинфицирующее средство № 2 (для обеззараживания уборочного материала)	1
Дезинфицирующее средство с моющим эффектом	1
Тканевые салфетки	1
Контейнер для сбора разлитых лекарственных препаратов	1
Средство для мытья окон и зеркал	1
Универсальная моющая жидкость для полов и стен	1
Ветошь для уборки потолка	1

8. Примерный перечень работ при уборке помещений

Ежедневная основная уборка помещений хранения лекарственных препаратов может включать в себя:

- сухую уборку пола с использованием ручного инвентаря;
- очистку плинтусов с использованием подметальной техники;
- влажную уборку пола с использованием ручного инвентаря;
- дезинфекцию пола;
- удаление пятен и спонтанных загрязнений;
- влажную уборку шкафов для хранения лекарственных препаратов;
- влажную уборку подтоварников, стеллажей;
- дезинфекцию дверных ручек;
- очистку и дезинфекцию дверей, дверных коробок, включая доводчиков;
- очистку письменных столов, выкатных тумбочек, перемещение документов и возвращение их на место;
- протирание от пыли книг и папок с документацией;

- очистку корпуса оргтехники и телефона;
- очистку стен высотой не более 2 м, подоконников и оконных жалюзи;
- очистку зеркал.

Ежедневная поддерживающая уборка включает:

- поддержание в чистоте твердых напольных покрытий;
- сухую уборку с использованием ручного инвентаря;
- транспортировку мусора к местам его накопления и загрузку в контейнеры;
- проветривание помещений;
- поддержание чистоты входной группы;
- удаление пятен с дверей, зеркал;
- вынос мусора из урн;
- периодическую замену систем защиты от грязи.

Генеральная уборка осуществляется по графику не реже одного раза в месяц. При генеральной уборке проводится:

- глубокая очистка (сухая и влажная уборка) пола с использованием ручного инвентаря;
- сухая и влажная уборка стен с использованием ручного инвентаря;
- сухая и влажная уборка оборудования с использованием ручного инвентаря (шкафов, стеллажей, подтоварников, холодильного оборудования, металлических шкафов);
- сухая уборка и влажная уборка светильников, подоконников, оконных жалюзи, зеркал;
- очистка плинтусов с использованием подметальной техники;
- обработка дезинфицирующими средствами пола, оборудования с использованием ручного инвентаря (шкафов, стеллажей, подтоварников, холодильного оборудования, металлических шкафов), светильников;
- удаление пятен и спонтанных загрязнений;
- дезинфекция дверных ручек;
- очистка и дезинфекция дверей, дверных коробок, включая доводчики;
- очистка письменных столов, выкатных тумбочек, перемещение документов и возвращение их на место;
- протирание от пыли книг и папок с документацией;
- очистка корпуса оргтехники и телефона;
- глубокая очистка батарей, предметов мебели с перестановкой, стеклянных поверхностей, датчиков, камер наблюдения, и других мелких предметов интерьера.

Генеральная уборка с применением дезинфицирующих средств способами протирания и/или орошения с последующим обеззараживанием воздуха.

Дезинфицирующий раствор наносят на объекты уборки путем протирания или орошения. Затем поверхности отмывают, протирают

чистыми тканевыми салфетками и проводят обеззараживание воздуха в помещении.

9. Хранение документов

Журнал учета проведения генеральных уборок – 1 год после заполнения.

Журнал контроля концентраций рабочих растворов дезинфицирующих и стерилизующих средств – 1 год после заполнения. Технологическая карта на процессы профессиональной уборки – 1 год после заполнения.

10. Корректирующие действия

В случае выявления отклонения в проведении процедуры, а также в случае необходимости ее пересмотра необходимо провести анализ несоответствий, определить причины возникших несоответствий и внести их в план корректирующих действий.

ЖУРНАЛ УЧЕТА ПРОВЕДЕНИЯ ГЕНЕРАЛЬНЫХ УБОРОК

Журнал учета проведения генеральных уборок в

_____ (наименование учреждения, отделения)

Начат: «_» _____ 20__ года

Окончен: «_» _____ 20__ года

График проведения генеральных уборок

на _____ 20__ года месяц

№ п/п	Наименование и концентрация используемого дезсредства	Фактическая дата проведения	Подпись исполнителя

**ЖУРНАЛ КОНТРОЛЯ КОНЦЕНТРАЦИЙ РАБОЧИХ РАСТВОРОВ
ДЕЗИНФИЦИРУЮЩИХ И СТЕРИЛИЗУЮЩИХ СРЕДСТВ**

**Журнал
контроля концентраций рабочих растворов
дезинфицирующих и стерилизующих средств**

(наименование учреждения, помещение хранения лекарственных препаратов в отделении)

Начат: «_» _____ 20__ года
Окончен: «_» _____ 20__ года

Дата проведения анализа	Отделение (кабинет) и назначение дезинфицирующего раствора	Название Дезинфицирующего средства	Дата		Концентрация рабочего раствора по препарату (или по ДВ),%		Метод анализа (экспресс-полоски, титриметрический, аппаратурный)	Должность, фамилия и подпись, проводившего анализ или название организации
			Приготовления и объем рабочего раствора, л		требуемая	фактическая		

ТЕХНОЛОГИЧЕСКАЯ КАРТА НА ПРОЦЕССЫ ПРОФЕССИОНАЛЬНОЙ УБОРКИ

Технологическая карта на процессы профессиональной уборки (пример)

Объект:

Помещение № (ежедневно)

Время начала и окончания работы	Участок уборки	Метод уборки	Оборудование	Время, ч, мин.	Химическое средство, мл (разведение)	Описание работ
с 18.00 до 20.00	Помещение №	Влажная уборка, дезинфекция	Швабра, ветошь, ведро	2 ч	Первохлор (согласно инструкции по применению)	<p>Влажная (ручная) уборка пола с твердыми покрытиями.</p> <p>Удаление пыли с дверных и оконных коробок, подоконников, перил, плинтусов, радиаторов и труб отопления, к которым имеется свободный доступ, электрической арматуры (выключатели, розетки, коробка и т. п.), коробок пожарных и инженерных люков, дверных филенок, доводчиков, столов и других горизонтальных поверхностей.</p> <p>Устранение спонтанных загрязнений со всех поверхностей.</p> <p>Протирка и полировка (при необходимости) металлической фурнитуры дверей</p>

СХЕМА ТОЧЕК РИСКА ПРИ ПРОВЕДЕНИИ УБОРКИ

Назначение обработки	Периодичность	Дата проведения																																	
		1	2	3	4	5	6	7	8	9	10	11	12	13	14	15	16	17	18	19	20	21	22	23	24	25	26	27	28	29	30	31			
Помещение №																																			
Влажная уборка пола	1 раз в день																																		
Удаление пыли с дверей, подоконника, плинтусов, батарей	1 раз в день																																		
Стены	1 раз в нед.																																		
Опустошение всех мусорных урн, их очистка	1 раз в день																																		
Протирка остекления дверей	1 раз в день																																		
Устранение спонтанных загрязнений со всех поверхностей	1 раз в день																																		

Согласование

Должность	Ф. И. О.	Подпись
Зав. аптекой		
Главная медсестра		

Распределение стандартной операционной процедуры

№	Старшая медицинская сестра	Наименование отделения
1	Ф. И. О.	
2.	Ф. И. О.	
3.	Ф. И. О.	
4.	Ф. И. О.	
5.	Ф. И. О.	
6.	Ф. И. О.	

Составители:

*Морозов Сергей Павлович
Проценко Денис Николаевич
Сметанина Светлана Васильевна
Андрейченко Анна Евгеньевна
Амброси Ольга Евгеньевна
Баланюк Элеонора Александровна
Владимирский Антон Вячеславович
Ветшева Наталья Николаевна
Гомболевский Виктор Александрович
Епифанова Светлана Викторовна
Ледихова Наталья Владимировна
Лобанов Михаил Николаевич
Павлов Николай Александрович
Панина Елена Вячеславовна
Полищук Никита Сергеевич
Ридэн Татьяна Владимировна
Соколина Ирина Александровна
Туравилова Елена Викторовна
Федоров Сергей Сергеевич
Чернина Валерия Юрьевна
Шулькин Игорь Михайлович*

**ЛУЧЕВАЯ ДИАГНОСТИКА КОРОНАВИРУСНОЙ БОЛЕЗНИ (COVID-19):
ОРГАНИЗАЦИЯ, МЕТОДОЛОГИЯ,
ИНТЕРПРЕТАЦИЯ РЕЗУЛЬТАТОВ**

Методические рекомендации

Для корреспонденции: info@nrcmr.ru, nrcmr@zdrav.mos.ru
109029, г. Москва, Средняя Калитниковская улица, дом 28, стр. 1
+7 (495) 276-04-36

Отдел координации научной деятельности ГБУЗ «НПКЦ ДиТ ДЗМ»
Руководитель отдела О.В. Омелянская
Технический редактор А.И. Овчарова
Компьютерная верстка Е.Д. Бугаенко

ГБУЗ «НПКЦ ДиТ ДЗМ»
109029, г. Москва, Средняя Калитниковская улица, дом 28, стр. 1