

**ПРАВИТЕЛЬСТВО МОСКВЫ
ДЕПАРТАМЕНТ ЗДРАВООХРАНЕНИЯ ГОРОДА МОСКВЫ**

СОГЛАСОВАНО

Главный внештатный специалист
Департамента здравоохранения города
Москвы по лучевой и
инструментальной диагностике


Ю.А. Васильев
«14» июль 2022 г.

РЕКОМЕНДОВАНО

Экспертным советом по науке
Департамента здравоохранения
города Москвы № 11




«13» июль 2022 г.

**ПРИМЕНЕНИЕ СИСТЕМЫ O-RADS ПРИ УЛЬТРАЗВУКОВОМ
ИССЛЕДОВАНИИ ПРИДАТКОВ МАТКИ**

Методические рекомендации № 60

Москва
2022

УДК 615.84+616-073.75
ББК 53.6
М-54

Серия основана в 2017 году

Организация-разработчик:

Государственное бюджетное учреждение здравоохранения города Москвы «Научно-практический клинический центр диагностики и телемедицинских технологий Департамента здравоохранения города Москвы»

Составители:

Буланов М.Н. – д.м.п., заведующий отделением УЗД ГБУЗ ВО «Областная клиническая больница», г. Владимир, профессор кафедры внутренних болезней ИМО НовГУ (г. Великий Новгород), исполнительный секретарь РАСУДМ

Чекалова М.А. – профессор, д.м.н., профессор кафедры лучевой диагностики Академии постдипломного образования ФГБУ ФКНЦ ФМБА России, профессор кафедры УЗД ФНМО медицинского института РУДН

Мазуркевич М.В. – к.м.н., заведующий отделением ультразвуковой диагностики, врач ультразвуковой диагностики ГБУЗ «Городская клиническая больница № 52 Департамента здравоохранения города Москвы»

Ветшева Н.Н. – д.м.н., заместитель заведующего учебным центром ГБУЗ «НПКЦ ДиТ ДЗМ», профессор кафедры ультразвуковой диагностики ФГБОУ ДПО РМАНПО Минздрава России

Буланов М.Н., Чекалова М.А., Мазуркевич М.В., Ветшева Н.Н. Применение системы O-RADS при ультразвуковом исследовании придатков матки: Методические рекомендации. / Серия «Лучшие практики лучевой и инструментальной диагностики». – Вып. ____ . – М. : ГБУЗ «НПКЦ ДиТ ДЗМ», 2020. – 27 с.

Рецензенты:

Озерская Ирина Аркадьевна - профессор, д.м.н., профессор кафедры УЗД факультета непрерывного медицинского образования РУДН

Багателья Зураб Антонович – д.м.н., заместитель главного врача по медицинской части, профессор кафедры хирургии ФГБОУ ДПО РМАНПО Минздрава России

Данные методические рекомендации предназначены для врачей ультразвуковой диагностики, врачей акушеров-гинекологов и врачей-онкологов, работающих в амбулаторных и стационарных медицинских организаций Департамента здравоохранения города Москвы. Направлены на стандартизацию описания выявленных при ультразвуковом исследовании яичников изменений, на основании которых будет строиться описание ультразвуковых исследований в ЕМИАС и маршрутизация пациента и выбора лечено-диагностической тактики.

Данный документ является собственностью Департамента здравоохранения города Москвы, не подлежит тиражированию и распространению без соответствующего разрешения

ISSN 2618-7124

© Департамент здравоохранения города
Москвы, 2022

© ГБУЗ «НПКЦ ДиТ ДЗМ», 2022

© Коллектив авторов, 2022

СОДЕРЖАНИЕ

Нормативные ссылки	4
Обозначения и сокращения	5
Введение	5
Система стратификации O-RADS	7
Терминология.....	7
Основные положения системы стратификации O-RADS... ..	16
Заключение.....	24
Список использованных источников.....	25

НОРМАТИВНЫЕ ССЫЛКИ

В настоящем документе использованы ссылки на следующие нормативные документы:

1. Приказ Минздрав России № 1130н от 20.10.2020 г. «Об утверждении Порядка оказания медицинской помощи по профилю "Акушерство и гинекология"»
2. Клинические рекомендации Минздрав России «Пограничные опухоли яичников» ID 346, 2020 г.
3. Клинические рекомендации Минздрав России «Неэпителиальные опухоли яичников» ID 541, 2020 г.
4. Клинические рекомендации Минздрав России «Рак яичников/рак маточной трубы/первичный рак брюшины» ID 547, 2020 г.

ОБОЗНАЧЕНИЯ И СОКРАЩЕНИЯ

В настоящем документе применены следующие сокращения:

1. O-RADS - Ovarian-Adnexal Reporting and Data System
2. ACR – American College of Radiology
3. IOTA - International Ovarian Tumor Analysis
4. УЗИ – ультразвуковое исследование

ВВЕДЕНИЕ

Система ультразвуковой стратификации риска рака яичников O-RADS (Ovarian-Adnexal Reporting and Data System) предназначена для поэтапной интерпретации данных и минимизации субъективной оценки при интерпретации данных ультразвукового исследования (далее – УЗИ). Была разработана Американским колледжем радиологии (ACR), при этом базируется на данных международной группы анализа опухолей яичников IOTA (IOTA) [1,2]

Подробная ультразвуковая характеристика выявленных новообразований в области придатков матки имеет важное значение для выработки оптимальной тактики лечения пациенток. Проведение дифференциальной диагностики между злокачественной, доброкачественной опухолью и неопухоловой патологией придатков матки вполне оправдано в ряде случаев, когда актуален вопрос о сохранении репродуктивной функции и проведении органосохранной операции [3]. Но при этом всегда следует помнить о приоритетном значении патоморфологического исследования, о том, что абсолютно полная картина доброкачественного образования, полученная методом визуализации, может не соответствовать в итоге результатам послеоперационного гистологического исследования. Данные ультразвукового исследования ни в коей мере не могут заменить значение интраоперационного гистологического исследования и стадирования [4].

Возможность проведения органосохранной или, наоборот, агрессивной хирургии определяется в каждом случае индивидуально с учетом данных комплексного обследования, анамнестических и клинических данных.

СИСТЕМА СТРАТИФИКАЦИИ O-RADS

I. ТЕРМИНОЛОГИЯ

Терминология O-RADS для УЗИ была опубликована в 2018 году и представляет собой стандартизированный словарь, включающий все типичные ультразвуковые характеристики, признаки, критерии (в иностранной литературе группа параметров, обозначающее конкретное физиологическое или патологическое состояние, обозначается термином «дескриптор») и определения характеристик неизменных яичников, их физиологических изменений и новообразований [1]

1. Основные понятия

1.1. Базовые определения:

1.1.1. Одностороннее или двустороннее: это относится к наличию образования в одном или обоих яичниках, что требует детальной оценки придатков матки с обеих сторон.

1.1.2. Кистозная структура – это жидкостное образование, которое может быть анэхогенным либо содержать внутренние эхосигналы разной степени выраженности, с дистальным акустическим усилением. Признаки васкуляризации внутреннего содержимого отсутствуют. По происхождению кисты могут быть физиологическими и патологическими.

1.1.3. Солидная структура — это образование или компонент образования, по своей эхогенности сопоставимое с тканью (например, миометрия или стромы яичника), обычно изоэхогенное или гиперэхогенное по сравнению с эхогенностью неизменной стромы яичника (когда доступно для сравнения). Солидные структуры могут быть и гипоехогенными, при этом эффект дистального усиления, в отличие от кисты, не выражен.

- О наличии солидной структуры можно судить на основании ее эхогенности, по отсутствию перемещения содержимого образования при давлении датчиком, а также по характеру ее васкуляризации. Визуализация внутреннего кровотока при доплерографии (при необходимости спектральной), является диагностическим признаком солидной структуры. Отсутствие кровотока не дает однозначной информации, в таких случаях образование следует считать солидным.
- Не считаются солидными:
 - (1) аваскулярные гиперэхогенные структуры в зрелой тератоме (дермоидной кисте),
 - (2) аваскулярный сгусток крови или муцин,
 - (3) перегородки,

- (4) неровная стенка кисты с локальным утолщением, высота которого < 3 мм в высоту,
- (5) неизменная овариальная строма.

1.2. Описание физиологических и патологических изменений в яичнике

1.2.1. Физиологические структуры: относятся к овариальным структурам, формирующимся в результате нормальной деятельности яичника. Эта категория включает нормальную анатомическую архитектуру яичника, фолликулы, желтое тело. При характерном изображении термин «фолликул» или «желтое тело» может использоваться без дополнительных уточнений.

- Фолликул определяется как простая киста с наибольшим диаметром ≤ 3 см в период до наступления постменопаузы.
- Желтое тело в период до наступления постменопаузы представляет собой толстостенную кисту с наибольшим диаметром ≤ 3 см, часто имеет зубчатый внутренний контур, внутренние эхосигналы, а также характерную периферическую васкуляризацию (циркулярный кровоток). Желтое тело также может определяться в виде гипоэхогенной зоны в яичнике без кистозного компонента, но с периферической васкуляризацией.

1.2.2. Патологическое образование: дополнительное образование в яичнике или в области придатков матки, ультразвуковое изображение которого не соответствует физиологическому образованию (рис.1).

- (1) Однокамерная киста без солидного компонента (компонентов): это кистозное образование содержит одну полость, без полных перегородок и без солидного компонента (компонентов), но может содержать одну или несколько неполных (прерывистых) перегородок, неровную стенку с локальным утолщением стенки < 3 мм в высоту, а также внутренние эхосигналы (рис. 1А).

Простая киста: это образование представляет собой разновидность однокамерной кисты, не содержит внутренних элементов, поэтому анэхогенна, имеет гладкую тонкую стенку, а также дистальное акустическое усиление.

- (2) Однокамерная киста с солидным(и) компонентом(ами): это кистозное образование, которое содержит одну полость, без полных перегородок, но имеет солидный компонент ≥ 3 мм высотой (рис. 1Б).
- (3) Многокамерная киста, без солидных компонентов: это кистозное образование, которое имеет более одной полости (по крайней мере, одну полную перегородку), но без солидного компонента. Может иметь неровную стенку с локальным утолщением стенки < 3 мм в высоту или внутренние эхосигналы (рис. 1В).

- (4) Многокамерная киста с солидным(и) компонентом(ами): это кистозное образование, которое имеет более одной полости (по крайней мере, одну полную перегородку), а также имеет солидный компонент ≥ 3 мм высотой (рис. 1Г).
- (5) Солидное образование (солидное на 80% и более): это образование имеет экзогенность, типичную для тканевой структуры без признаков, характерных для кисты. Образование считается солидным, если при субъективной оценке в перпендикулярных плоскостях так выглядит не менее 80% от всего образования (рис. 1Д).

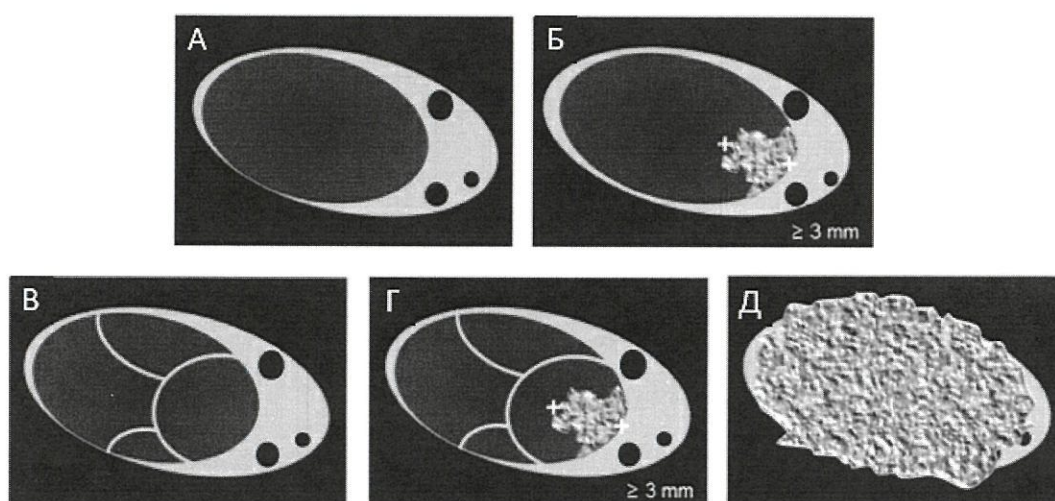


Рис. 1. Патологическое образование яичников [1]:

- (А) Однокамерная киста без солидного компонента;
 (Б) Однокамерная киста с солидным(и) компонентом(ами);
 (В) Многокамерная киста, без солидных компонентов;
 (Г) Многокамерная киста с солидным(и) компонентом(ами);
 (Д) Солидное образование.

2. Размер

2.1. Максимальный диаметр образования: это максимальный диаметр в любой плоскости.

2.2. Максимальные диаметры образования: это три самых больших диаметра в двух перпендикулярных плоскостях. Один из них будет максимальный диаметр.

2.3. Максимальный диаметр самого большого солидного компонента: это максимальный диаметр самого большого солидного компонента в любой плоскости.

3. Солидные или солидно-подобные образования

3.1. Внешний контур:

3.1.1. Ровный: это образование или солидный компонент имеет правильный, равномерный внешний контур

3.1.2. Неровный: это образование или солидный компонент имеет неровный, неравномерный внешний контур. Бугристый (дольчатый) наружный контур также расценивается как неровный.

3.2. Внутреннее содержимое:

3.2.1. Эхогенность содержимого: гипоэхогенное, изоэхогенное или гиперэхогенное. Это сниженная, аналогичная или повышенная эхогенность по сравнению с эхогенностью неизменной стромы яичника. Если овариальная строма не видна, в качестве эталона эхогенности используется миометрий.

3.2.2. Кальцинаты (кальцификаты): гиперэхогенный компонент с акустической тенью в структуре солидной части образования или любых структурах малого таза.

3.2.3. Акустическая тень: это артефакт, возникающий за счет ослабления эхосигнала звукопоглощающими структурами, например макрокальцинатами или миоматозными узлами.

4. Кистозные образования

4.1. Внутренний контур стенки (внутренняя стенка) кистозного образования:

4.1.1. Ровный: внутренний контур равномерно четкий на всем протяжении.

4.1.2. Неровный: внутренний контур нечеткий или неравномерный. Это определение включает в себя папиллярные разрастания и солидный компонент < 3 мм высотой. Этот размер недостаточен для того, чтобы они могли называться папиллярными разрастаниями или солидным компонентом.

4.1.3. Кальцинаты стенки (участки обызвествления): гиперэхогенный участок неправильной сферической или бляшкообразной формы без или с наличием акустической тени. Акустическая тень позволяет достоверно утверждать о наличии кальцината. При отсутствии акустической тени не следует однозначно делать заключение о наличии кальцинатов.

4.2. Внутреннее содержимое кистозного образования в виде кистозного компонента: описывается подробно, поскольку характер жидкостного содержимого в ряде случаев имеет специфическую картину, характерную только для определённого морфологического варианта патологического образования.

4.2.1. Анэхогенная жидкость: внутри кисты не определяется никаких эхосигналов или каких-либо структур при соответствующей настройке усиления в В-режиме.

4.2.2. Гиперэхогенные (эхогенные) компоненты: участки повышенной эхогенности по сравнению с неизменной стромой яичника, не дающие дистальную акустическую тень.

4.2.3. Матовое стекло или гомогенное распределение эхосигналов: гомогенные, мелкодисперсные, близкорасположенные, равномерно рассеянные эхогенные сигналы в полости кистозного образования. Такое содержимое наиболее характерно для эндометриоидной кисты.

4.2.4. Рассеянные эхосигналы: в полости кисты определяются мелкодисперсные рассеянные или неравномерно распределенные эхогенные сигналы. Такое изображение может наблюдаться при муцинозном содержимом.

4.2.5. Уровень жидкость – жидкость (уровень жидкости): разграниченные слои жидкого содержимого разной эхогенности, визуализируется как ровная граница раздела сред, которая образуется в результате наличия жидкостного содержимого различной плотности. Признак наблюдается в геморрагических кистах и зрелых тератомах (дермоидных кистах).

4.2.6. Характерные ультразвуковые признаки наиболее часто встречающихся морфологических вариантов зрелой тератомы (дермоидной кисты):

- Гиперэхогенный компонент с акустической тенью. Затухание акустического сигнала определяется дистальнее гиперэхогенного компонента зрелой тератомы (дермоидной кисты).
- Гиперэхогенные линии и точки: яркие гиперэхогенные линейные эхосигналы и фокусы, представляющие собой изображение волос внутри жидкого компонента.
- Эхогенные сферические структуры: не связанные со стенкой, расположенные рядом со стенкой кисты сферические эхогенные структуры с дистальной акустической тенью (дермоидные бугорки)

4.2.7. Ультразвуковые признаки геморрагических кист:

- Сетчатый (ретикулярный) рисунок: тонкие пересекающиеся линии представляют собой нити фибрина, которые следует дифференцировать с перегородками.
- Сгусток в стадии организации: аваскулярный эхогенный компонент с угловатыми, прямыми или вогнутыми краями. При визуализации типичного изображения данный термин может быть описан без дополнительных уточнений.

4.2.8. Перегородки:

- Толщина перегородки используется при описании ультразвуковой картины многокамерных кист.
- Тонкая перегородка: максимальная толщина перегородки составляет ≤ 3 мм.
- Толстая перегородка: максимальная толщина перегородки > 3 мм.
- Полная и неполная перегородка: полная перегородка представляет собой тяж ткани, проходящий через полость кисты от одной внутренней стенки к другой во всех плоскостях сканирования. Если перегородка прерывается в какой-то плоскости - она неполная.

4.3. Внутреннее содержимое кистозного образования в виде солидного компонента.

4.3.1. Папиллярное разрастание: это солидный компонент высотой ≥ 3 мм, который визуализируется по контуру стенки кисты или перегородки и выступает в полость кисты. При наличии папиллярного разрастания стенка кисты всегда считается неровной.

Дополнительные описания папиллярного разрастания включают:

- Высота папиллярного разрастания: измеряется в миллиметрах от внутренней стенки кисты или перегородки.
- Количество папиллярных разрастаний: документируется общее количество папиллярных разрастаний.

4.3.2. Солидный компонент с ровным контуром: если контур солидного компонента не имеет неровностей описывается как имеющий правильную форму, гладкий или ровный.

4.3.3. Солидный компонент с неровным контуром: контур солидного компонента неровный (спикулообразный или дольчатый).

5. Васкуляризация

Цветовая доплеровская оценка образований по данным группы ЮТА информативна как дополнительный критерий при оценке вероятности злокачественности выявленного образования.

5.1 Циркулярный кровоток (в стенке образования). Кровоток ограничен стенкой образования и занимает большую часть (более половины) окружности стенки. Такой тип васкуляризации еще называется «цветовое кольцо», он характерен для желтого тела, не является патологическим.

5.2 Внутренний кровоток: васкуляризация определяется внутри солидного образования, солидного компонента или в перегородке.

5.3. Интенсивность васкуляризации в баллах от 1 до 4: это общая оценка васкуляризации всего образования, включая и кровоток в стенке и внутренний кровоток (рис 2.):

- Васкуляризация не определяется (1 балл) (рис. 2А);
- Минимальная (скудная) васкуляризация (2 балла) (рис. 2Б);

- Умеренная васкуляризация (3 балла) (рис 2В);
- Выраженная (интенсивная) васкуляризация (4 балла) (рис. 2Г).

Интенсивность васкуляризации оценивается субъективно без использования спектральной доплерографии.

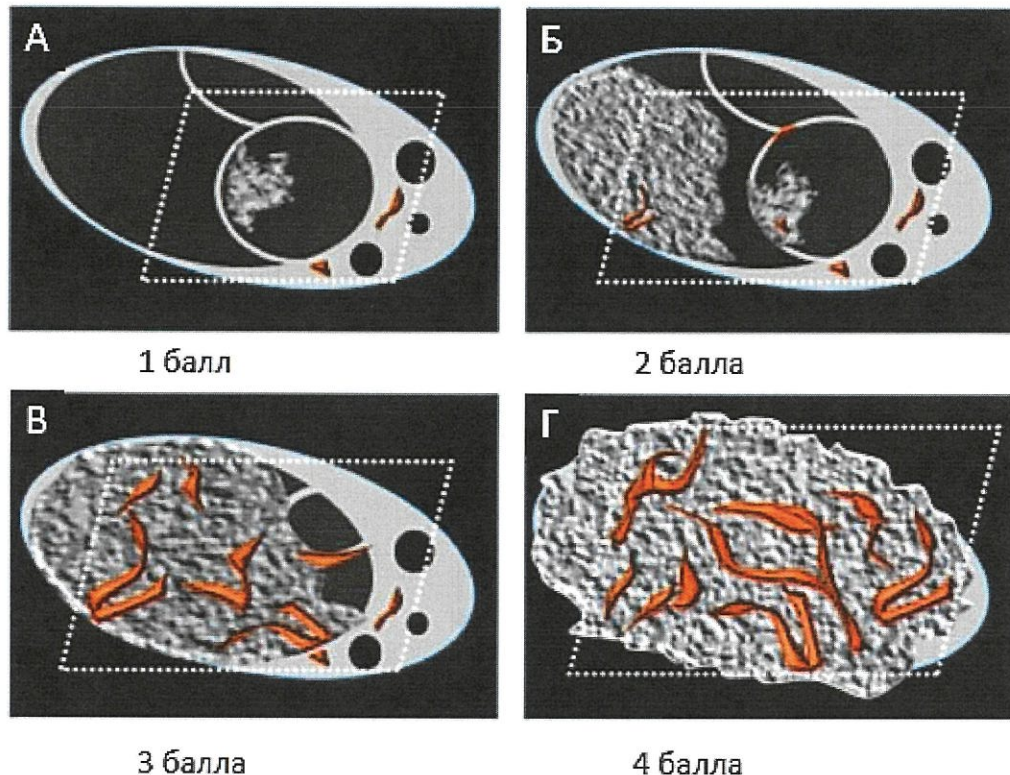


Рис. 2. Васкуляризация образования яичников [1]:

- (А) Васкуляризация не определяется (1 балл);
 (Б) Минимальная (скудная) васкуляризация (2 балла);
 (В) Умеренная васкуляризация (3 балла);
 (Г) Выраженная (интенсивная) васкуляризация (4 балла).

6. Изменения в малом тазу в целом, а также экстраовариальные изменения

В данный отдел отнесены изменения в области придатков матки и малого таза в целом, которые непосредственно не затрагивают яичники, но вместе с тем оценка этих структур имеет важное значение для определения риска малигнизации. Сюда входят следующие параметры: свободная жидкость в брюшной полости, оценка контуров брюшины, растянутая жидкостью или солидными структурами фаллопиевая труба и выявление других неорганных образований малого таза, а также определение подвижности яичника по отношению к прилежащим органам и тканям.

6.1. Перитонеальная киста (инклюзионная, серозоцеле, перитонеальная псевдокиста): данное кистозное образование обычно не имеет характерных признаков опухоли, при этом часто содержит перегородки. Яичник либо

находится на краю, либо визуализируется внутри кистозной полости. Перитонеальная киста повторяет контуры прилежащих к ней органов малого таза или брюшины, поскольку возникает вследствие спаечного процесса, в результате предшествующих оперативных вмешательств, воспаления или эндометриоза.

6.2. Параовариальная киста: это простая киста, определяется отдельно от яичника, либо примыкая к нему, либо на некотором расстоянии. Часто смещается независимо относительно яичника при надавливании датчиком. Термины «параовариальная» и «паратубарная» могут использоваться взаимозаменяемо, поскольку определить точное происхождение образования рядом с яичником при УЗИ часто не представляется возможным.

6.3. Ультразвуковые характеристики фаллопиевой трубы: ~~деекринтеры~~ применимы только к патологически измененной, то есть растянутой жидкостью или опухолью трубе:

6.3.1. Неполная перегородка: видна прерывающаяся линейная структура в кистозном образовании, представляющая собой складку стенки растянутой фаллопиевой трубы.

6.3.2. Трубочатая форма (тубулярная форма): определение относится к образованиям, у которых один из трех линейных размеров значительно длиннее других двух перпендикулярных размеров.

6.3.3. Эндосальпингеальные складки: короткие округлые выступы по внутреннему контуру стенки жидкостного образования, имеющего трубчатую форму. Часто используются определения «бусины на нитке» и «признак зубчатого колеса».

6.4. Термины, используемые для описания свободной жидкости в малом тазу и брюшной полости:

6.4.1. Асцит: свободная жидкость определяется не только в дугласовом пространстве, но и выше дна матки при положении матки в *anteflexio-versio*. Дугласовым пространством считается область между маткой и прямой кишкой. При ретродевиации матки вывод о наличии асцита делается при наличии жидкости кпереди и выше матки, между маткой и мочевым пузырем, которая определяется не только в позадиматочном пространстве, но и в латеральных каналах и верхних этажах брюшной полости.

6.4.2. Жидкость в позадиматочном пространстве: свободная жидкость, ограниченная дугласовым пространством. При ретродевиации матки наличие жидкости между маткой и мочевым пузырем ниже дна матки также не считается асцитом. В период до наступления постменопаузы жидкость в дугласовом пространстве может определять по физиологическим причинам, то есть считаться вариантом нормы.

6.4.3. Анэхогенная жидкость: это перитонеальная жидкость, не содержащая внутренних эхосигналов.

6.4.4. Жидкость, содержащая внутренние эхосигналы: присутствуют внутренние эхосигналы в перитонеальной жидкости.

6.5. Утолщение брюшины или перитонеальные солидные разрастания: определяется равномерное и неравномерное утолщение париетальной и висцеральной брюшины с наличием разрастаний любой формы, которое определяется по контуру серозной поверхности кишки или стенкам таза. Чаще всего это связано с карциноматозом брюшины, изредка может наблюдаться при воспалительных состояниях, например, при туберкулезном перитоните.

6.6. Лимфаденопатия: обнаруживаются увеличенные тазовые лимфатические узлы. Это может быть связано как с неопластическим, так и с воспалительным процессом. Необходимо указать их локализацию по отношению к органам и сосудам таза, а также зафиксировать их размеры по короткой оси (или по короткой и длиной оси).

II. ОСНОВНЫЕ ПОЛОЖЕНИЯ СИСТЕМЫ СТРАТИФИКАЦИИ

Основные положения:

1. Система O-RADS применима к пациенткам без острой симптоматики и существенных факторов риска рака яичников, таких как мутации BRCA, семейный анамнез.
2. Каждая пациентка будет классифицирована с учетом возрастного периода до и после наступления постменопаузы, определяемой как физиологическая аменорея ≥ 1 года.
3. Обязательно указывается наибольший диаметр образования независимо от плоскости, в которой этот диаметр измерен.
4. O-RADS применяется только к образованиям яичников или маточных труб, параовариальным и перитонеальным кистам, а также к образованиям предположительно указанного происхождения. O-RADS не применяется к образованиям малого таза, которые четко идентифицируются как не исходящие из яичника или маточной трубы (за исключением параовариальных и перитонеальных кист).
5. Рекомендации обычно основаны на комплексном трансвагинальном и трансабдоминальном исследовании, которое при необходимости может быть дополнено трансректальным исследованием.
6. В случаях множественных или двусторонних поражений каждое образование должно быть охарактеризовано отдельно, в заключение выносятся максимальная категория O-RADS.

Категории O-RADS [5]:

O-RADS 0, неполная оценка.

Невозможность провести ультразвуковую оценку внутренних женских половых органов из-за соматического состояния пациентки, из-за технических факторов, таких как газ в кишечнике, большой размер образования, расположение придатков или невозможность провести трансвагинальное исследование.

Рекомендуемая схема маршрутизации в рамках системы муниципального здравоохранения: По решению гинеколога может быть проведено повторное УЗИ или выполнено альтернативное исследование.

O-RADS 1, без патологических образований (рис. 3).

Физиологическая категория, имеет отношение только к пациенткам в период до наступления постменопаузы, включает фолликул в виде простой кисты ≤ 3 см и желтое тело ≤ 3 см. Во избежание неправильного понимания

пациентами рекомендуется в заключении УЗИ описывать изменения данной категории как фолликул и желтое тело, а не как киста.

Рекомендуемая схема маршрутизации в рамках системы муниципального здравоохранения: дополнительные обследования не требуются, плановое наблюдение у гинеколога.

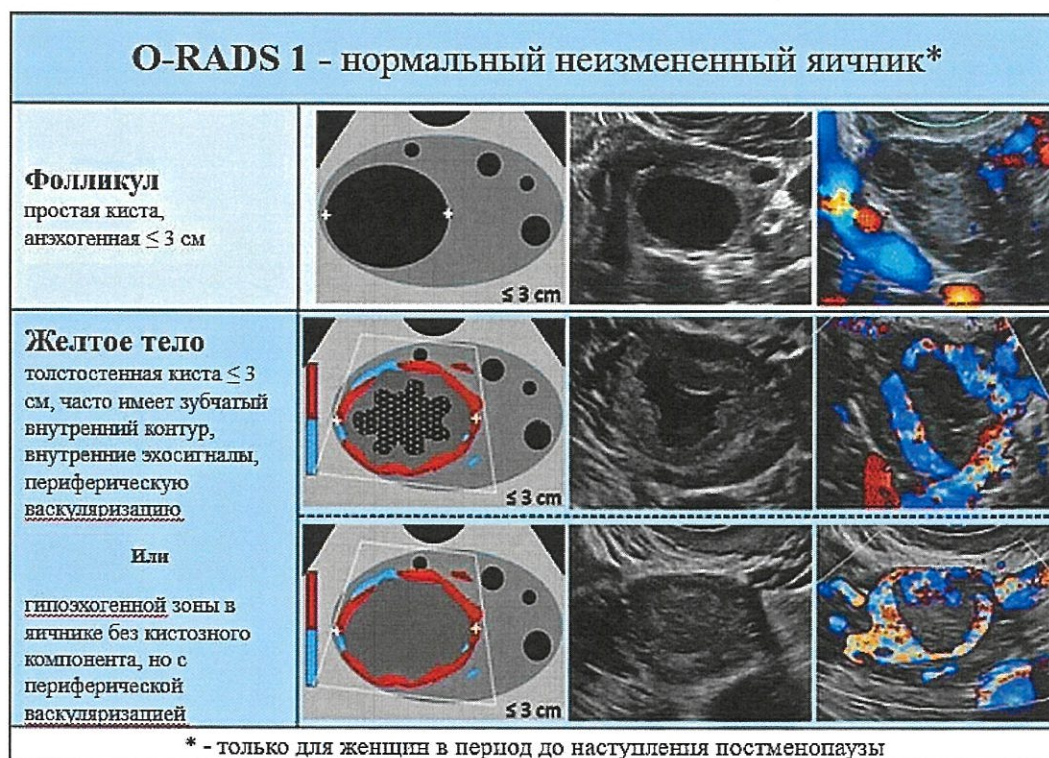


Рис. 3. Изображения, классифицируемые как O-RADS 1, нормальный неизмененный яичник [2]

O-RADS 2, почти наверняка доброкачественный процесс (<1% риск злокачественного новообразования) включает в себя следующие виды выявленных изменений (рис. 4,5):

- простые кисты > 3 см, но < 10 см у женщин в период до наступления постменопаузы и < 10 см у женщин в постменопаузе;
- однокамерные кисты без солидного компонента с ровными стенками < 10 см;
- типичные геморрагические кисты < 10 см;
- типичные зрелые тератомы (дермоидные кисты) < 10 см;
- типичные эндометриоидные кисты < 10 см;
- простые параовариальные кисты, перитонсальные кисты, типичный гидросальпинкс любого размера;

Рекомендуемая схема маршрутизации в рамках системы муниципального здравоохранения: пациентка направляется к гинекологу, принимается решение о дальнейшей тактике. Рекомендуется повторное УЗИ в женской консультации через 8-12 недель (исследование проводится в раннюю пролиферативную фазу менструального цикла). Увеличение размеров или изменение структуры, появление внутренней васкуляризации при повторном УЗИ является основанием для назначения МРТ органов малого таза. Если врачом-клиницистом принято решение о консервативной тактике, контрольные УЗИ ежегодно.

O-RADS 2 почти наверняка доброкачественный процесс (<1% риск злокачественного новообразования)	
Простая киста > 3 - < 10 см у женщин в период до наступления постменопаузы; < 10 см у женщин в постменопаузе	
Доброкачественные образования	
Однокамерная киста без солидного компонента с ровными стенками < 10 см	
	

Рис. 4. Изображения, классифицируемые как O-RADS 2, почти наверняка доброкачественный процесс [2].

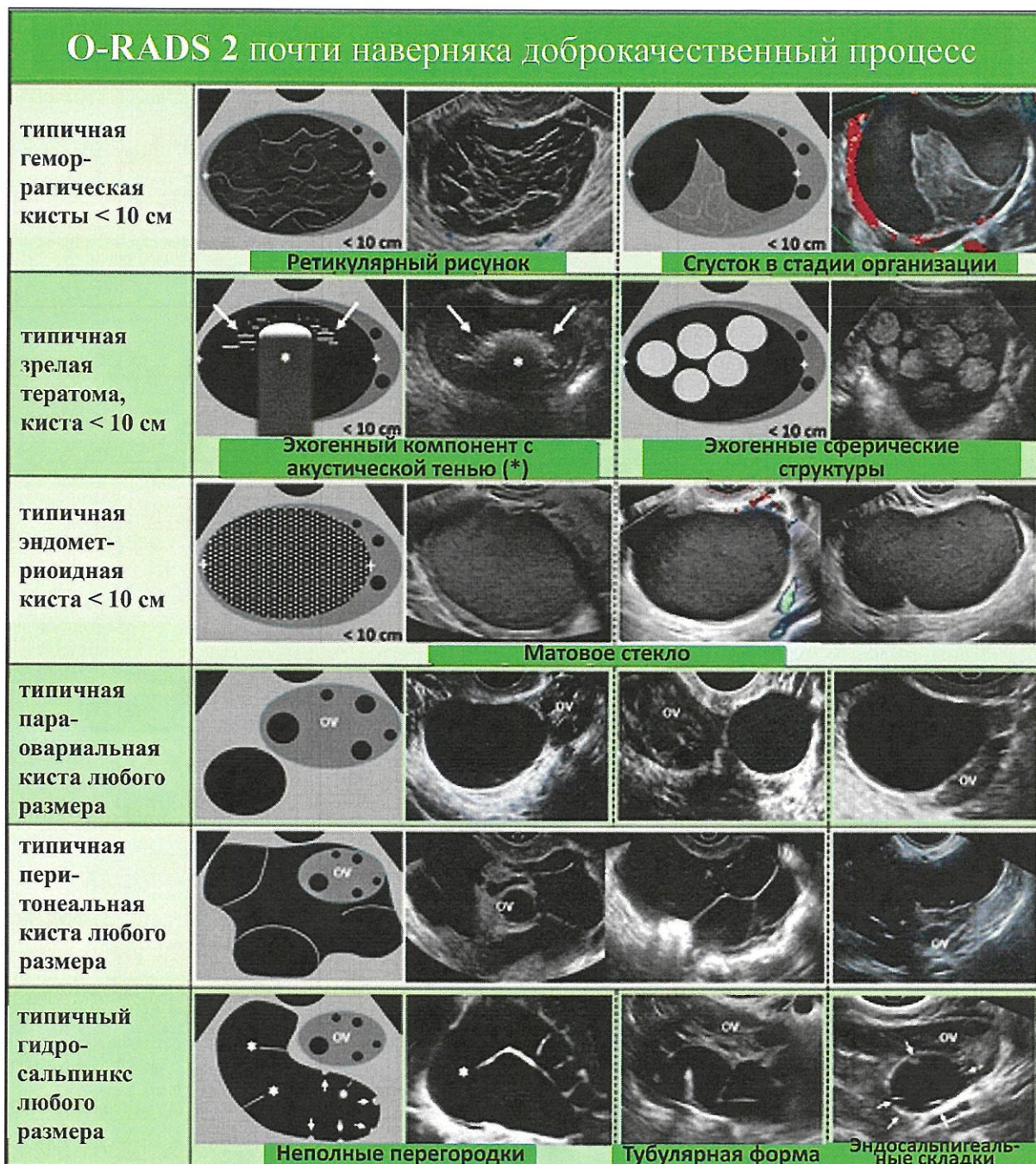


Рис. 5. Изображения, классифицируемые как O-RADS 2, классические доброкачественные образования [2].

O-RADS 3 - патологические образования с низким риском малигнизации (риск злокачественного новообразования от 1% до <10%), включает следующие образования (рис. 6):

- однокамерные кисты без солидного компонента с ровным внутренним контуром стенки, размером ≥ 10 см;
- типичные геморрагические кисты размером ≥ 10 см;
- типичные зрелые тератомы (дермоидные кисты) размером ≥ 10 см;

- типичные эндометриоидные кисты размером ≥ 10 см;
- однокамерные кисты с неровным внутренним контуром стенки, любого размера;
- многокамерные кисты без солидного компонента с ровным внутренним контуром, размером < 10 см, васкуляризация 1-3 балла;
- солидное образование с ровным внешним контуром, любого размера, васкуляризация 1 балл.

Рекомендуемая схема маршрутизации в рамках системы муниципального здравоохранения: пациентка направляется к гинекологу, рекомендуется назначение МРТ органов малого таза.

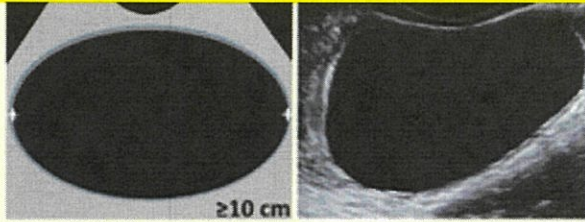
O-RADS 3 - образования с низким риском малигнизации от 1% до $< 10\%$	
Однокамерная киста без солидного компонента ≥ 10 см	
Типичная геморрагическая киста, дермоидная киста, эндометриоидная киста ≥ 10 см	См. O-RADS-2
Однокамерная киста с неровным внутренним контуром стенки, любого размера	
Многокамерные кисты без солидного компонента с ровным внутренним контуром, < 10 см, васкуляризация 1-3 балла	
Солидное образование с ровным внешним контуром, любого размера, васкуляризация 1 балл	

Рис. 6. Изображения, классифицируемые как O-RADS 3, патологические образования с низким риском малигнизации [2].

O-RADS 4 - патологические образования с промежуточным риском малигнизации (риск злокачественного новообразования от 10% до <50%) (рис. 7):

- многокамерная киста без солидного компонента с ровным внутренним контуром стенки, размером ≥ 10 см, васкуляризация 1-3 балла,
- многокамерная киста без солидного компонента с ровным внутренним контуром стенки, любого размера, васкуляризация 4 балла;
- многокамерная киста без солидного компонента с неровным внутренним контуром стенки и/или с неровными перегородками, любого размера, любой степени васкуляризации;
- однокамерные кисты с солидным компонентом без папиллярных разрастаний, любого размера, любой васкуляризации;
- однокамерная киста с 1-3 папиллярными разрастаниями, любого размера, любой степени васкуляризации.
- многокамерная киста с солидным компонентом, любого размера, васкуляризация 1-2 балла;
- солидное образование с ровным внешним контуром, любого размера, васкуляризация 2-3 балла.

Рекомендуемая схема маршрутизации в рамках системы муниципального здравоохранения: пациентка направляется к онкологу для определения дальнейшей лечебно-диагностической тактики.

O-RADS 5 - патологические образования с высоким риском малигнизации (50–100% риск злокачественного новообразования):

- однокамерная киста с 4 и более папиллярными разрастаниями, любого размера, любой степени васкуляризации;
- многокамерная киста с солидным компонентом, любого размера, васкуляризация 3-4 балла;
- солидное образование с ровным внешним контуром, любого размера, васкуляризация 4 балла;
- солидное образование с неровным внешним контуром, любого размера, любой степени васкуляризации;
- утолщение брюшины и/или перитонеальные солидные разрастания без или с асцитом.

Рекомендуемая схема маршрутизации в рамках системы муниципального здравоохранения: пациентка направляется к онкологу для определения дальнейшей лечебно-диагностической тактики.

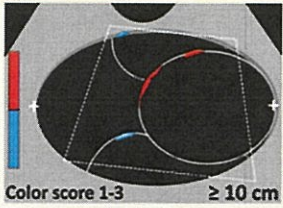






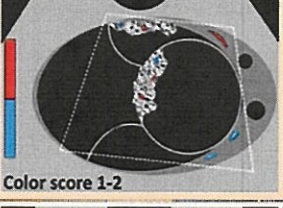



O-RADS 4 - патологические образования с промежуточным риском малигнизации от 10% до <50%		
Многокамерная киста без солидного компонента с ровным внутренним контуром стенки, размером ≥ 10 см, васкуляризация 1-3 балла		
Многокамерная киста без солидного компонента с ровным внутренним контуром стенки, любого размера, васкуляризация 4 балла		
Многокамерная киста без солидного компонента с неровным внутренним контуром стенки и/или с неровными перегородками, любого размера, любой степени васкуляризации		
Однокамерные кисты с солидным компонентом без папиллярных разрастаний, любого размера, любой васкуляризации		
Однокамерная киста с 1-3 папиллярными разрастанием, любого размера, любой степени васкуляризации		
Многокамерная киста с солидным компонентом, любого размера, васкуляризация 1-2 балла		
Солидное образование с ровным внешним контурами, любого размера, васкуляризация 2-3 балла		
		

Рис. 7. Изображения, классифицируемые как O-RADS 4, патологические образования с промежуточным риском малигнизации [2].

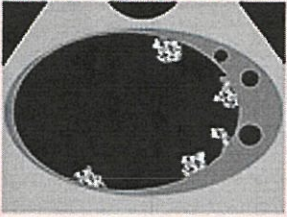
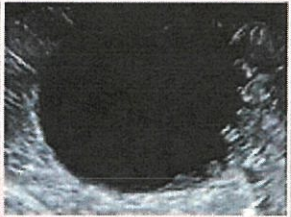
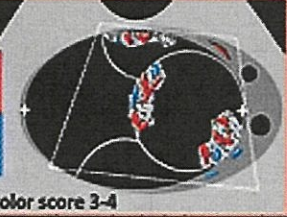







O-RADS 5 - образования с высоким риском малигнизации 50–100%		
Однокамерная киста с 4 и более папиллярными разрастаниями, любого размера, любой васкуляризации		
Многокамерная киста с солидным компонентом, любого размера, васкуляризации 3-4 балла	 Color score 3-4	
Солидное образование с ровным внешним контуром, любого размера васкуляризация 4 балла	 Color score 4	
Солидное образование с неровным внешним контуром, любого размера, любой васкуляризации		
Утолщение брюшины и/или перитонеальные солидные разрастания без или с асцитом		

Рис. 8. Изображения, классифицируемые как O-RADS 5, патологические образования с высоким риском малигнизации [2].

ЗАКЛЮЧЕНИЕ

Система ультразвуковой стратификации риска рака яичников O-RADS (Ovarian-Adnexal Reporting and Data System) позволяет объективизировать данные ультразвукового исследования придатков матки и сформировать единую систему маршрутизации в рамках муниципальной системы здравоохранения, основываясь на выявленных категориях образований.

СПИСОК ИСПОЛЬЗОВАННЫХ ИСТОЧНИКОВ:

1. Andreotti RF, Timmerman D, Benacerraf BR, et al. Ovarian-Adnexal Reporting Lexicon for Ultrasound: A White Paper of the ACR Ovarian-Adnexal Reporting and Data System Committee. *J Am Coll Radiol* 2018;15(10):1415–1429 [Published correction appears in *J Am Coll Radiol* 2019;16(3):403–406.];
2. Froyman W, Landolfo C, De Cock B, et al. Risk of complications in patients with conservatively managed ovarian tumours (IOTA5): a 2-year interim analysis of a multicentre, prospective, cohort study. *Lancet Oncol* 2019;20(3):448–458.
3. Fung-Kee-Fung M, Kennedy EB, Biagi J, et al. The optimal organization of gynecologic oncology services: a systematic review. *Curr Oncol* 2015;22(4):e282–e293.
4. Glanc P, Benacerraf B, Bourne T, et al. First International Consensus Report on Adnexal Masses: Management Recommendations. *J Ultrasound Med* 2017;36(5):849–863.
5. Andreotti R.F., Timmerman D., Strachowski L.M. et al. O-RADS US Risk Stratification and Management System: A Consensus Guideline from the ACR Ovarian-Adnexal Reporting and Data System Committee. *Radiology* 2020; 294:168–185 <https://doi.org/10.1148/radiol.2019191150>

Серия «Лучшие практики лучевой и инструментальной диагностики»

Выпуск

Составители:

*Буланов Михаил Николаевич
Чекалова Марина Альбертовна
Мазуркевич Маргарита Викторовна
Ветшева Наталья Николаевна*

ПРИМЕНЕНИЕ СИСТЕМЫ O-RADS ПРИ УЛЬТРАЗВУКОВОМ ИССЛЕДОВАНИИ ПРИДАТКОВ МАТКИ

Методические рекомендации

Отдел координации научной деятельности ГБУЗ «НПКЦ ДиТ ДЗМ»

Технический редактор А.И. Овчарова
Компьютерная верстка Е.Д. Бугаенко

ГБУЗ «НПКЦ ДиТ ДЗМ»
127051, г. Москва, ул. Петровка, д. 24