

М.Ю. Гвоздев, О.А. Арефьева, Н.Б. Забродина, М.А. Васильева

# ПАРАУРЕТРАЛЬНЫЕ ОБРАЗОВАНИЯ У ЖЕНЩИН

Методические рекомендации № 58



100 лет

**ПРАВИТЕЛЬСТВО МОСКВЫ**  
**Департамент здравоохранения города Москвы**

**СОГЛАСОВАНО**

Главный внештатный  
специалист-уролог  
Департамента здравоохранения  
города Москвы  
д.м.н., профессор Д.Ю. Пушкарь

« 04 » сентября 2019 года

**РЕКОМЕНДОВАНО**

Экспертным советом по науке  
Департамента здравоохранения  
города Москвы № 13



« 16 » сентября 2019 года

Парауретральные образования у женщин  
Методические рекомендации № 58

УДК 616.62-055.2

ББК 56.9

**Учреждение-разработчик:** Государственное бюджетное учреждение здравоохранения города Москвы «Городская клиническая больница имени С.И. Спасокукоцкого» Департамента здравоохранения города Москвы, Федеральное государственное бюджетное образовательное учреждение высшего образования «Московский государственный медико-стоматологический университет имени А.И. Евдокимова» Министерства здравоохранения Российской Федерации, Федеральное государственное бюджетное образовательное учреждение дополнительного профессионального образования «Российская медицинская академия непрерывного профессионального образования» Министерства здравоохранения Российской Федерации.

**Составители:** доктор медицинских наук, профессор Гвоздев Михаил Юрьевич; кандидат медицинских наук Арёфьева Оксана Анатольевна; доктор медицинских наук, профессор Забродина Наталья Борисовна; кандидат медицинских наук Васильева Мария Александровна.

**Рецензенты:** Котов С.В., доктор медицинских наук, профессор, заведующий кафедрой урологии и андрологии, руководитель университетской клиники урологии ФГБОУ ВО РНИМУ им. Н.И. Пирогова Минздрава России; Зингеренко М.Б., доктор медицинских наук, заведующий урологическим отделением ГБУЗ «МКНЦ им. А.С. Логинова ДЗМ».

Данные методические рекомендации предназначены для врачей-урологов, аспирантов и ординаторов, обучающихся по специальности «урология», студентов медицинских вузов старших курсов.

В методических рекомендациях подробно изложены вопросы этиологии, патогенеза, клинических проявлений, а также методов диагностики и лечения различных парауретральных образований у женщин.

**Данный документ является собственностью Департамента здравоохранения города Москвы и не подлежит тиражированию и распространению без соответствующего разрешения.**

Авторы несут персональную ответственность за данные, представленные в учебно-методических рекомендациях.

© М.Ю. Гвоздев, О.А. Арёфьева, Н.Б. Забродина,  
Васильева М.А., 2019

© ООО «ИД «АБВ-пресс», 2019

# ПАРАУРЕТРАЛЬНЫЕ ОБРАЗОВАНИЯ У ЖЕНЩИН

Методические рекомендации № 58

Москва 2019

# Содержание

<b>Список сокращений</b> .....	<b>5</b>
<b>Введение</b> .....	<b>6</b>
Классификация парауретральных образований.....	6
<b>Парауретральные кисты</b> .....	<b>8</b>
Эпидемиология.....	8
Этиология и патогенез.....	8
Симптоматика.....	9
Диагностика.....	9
Варианты лечения.....	12
<b>Дивертикул уретры</b> .....	<b>14</b>
Этиология и патогенез.....	14
Симптоматика.....	14
Диагностика.....	17
Варианты лечения.....	20
<b>Другие парауретральные образования</b> .....	<b>24</b>
Кисты мюллера протока.....	24
Кисты гартнера хода.....	24
Кисты бартолиновых желез.....	26
Аденоз влагалища.....	27
Кисты канала Нука.....	27
Эпидермальные инклюзионные кисты.....	28
Эктопическое уретероцеле.....	28
Эндометриоидные гетеротопии.....	29
Пролапс тазовых органов.....	30
Другие новообразования влагалища.....	31
<b>Доброкачественные образования уретры</b> .....	<b>32</b>
Пролапс слизистой уретры.....	32
Полипы уретры.....	33
Карункул уретры.....	34
Кондиломы и папилломы уретры.....	35
<b>Злокачественные образования уретры</b> .....	<b>36</b>
<b>Заключение</b> .....	<b>38</b>
<b>Список литературы</b> .....	<b>39</b>

# Список сокращений

УЗИ – ультразвуковое исследование

МРТ – магнитно-резонансная томография

КТ – компьютерная томография

ПК – парауретральная киста

# Введение

В рутинной практике врача-уролога парауретральные образования встречаются нечасто. По данным российских и зарубежных авторов, распространенность подобных структур достигает лишь 1–6 % случаев в женской популяции в возрасте 20–60 лет [1, 2], до 84 % случаев – это дивертикулы уретры, а парауретральные кисты (ПК) составляют лишь 7 % в связи с малосимптомным течением заболевания [3].

Особенности строения женского мочеиспускательного канала во многом определяют характер заболеваний. Как правило, это воспалительные или различные опухолевые процессы. Это могут быть не только кистозные образования парауретральной зоны, но и образования стенок влагалища, дивертикулы уретры, полипы и выпадения слизистой оболочки уретры, другие заболевания. Всем этим патологическим процессам присущи разные симптомы, однако наиболее частым из них является дизурия, проявляющаяся в виде болевых ощущений, императивных позывов, частых мочеиспусканий и т. п.

Клиническая картина заболевания не всегда типична и может протекать под маской другой урологической или гинекологической патологии. Диагностика бывает затруднена из-за отсутствия технической возможности, с одной стороны, и неосторожности специалиста – с другой, а могут быть и объективные сложности. Это заболевание чаще встречается у женщин молодого и среднего возраста и порой ведет к нарушению трудоспособности, значительному снижению качества жизни. С учетом близости парауретральных образований к мочеиспускательному каналу необходимо четко соблюдать алгоритм обследования и лечения для предотвращения различных осложнений, в том числе формирования уретровлагалищных свищей и деструкции уретры.

В данном методическом пособии рассмотрены основные вопросы патогенеза и дифференциальной диагностики, принципы лечения парауретральных образований.

## Классификация парауретральных образований

По Международной классификации болезней 10-го пересмотра все парауретральные образования кодируются как:

№ 36. Другие болезни уретры

№ 36.1. Уретральный дивертикул

№ 36.2. Уретральный карункул

№ 36.3. Выпадение слизистой оболочки уретры

№ 36.8. Другие уточненные болезни уретры

№ 36.9. Болезнь уретры неуточненная

В соответствии с морфологическими критериями, предложенными L.M. Deppish, парауретральные образования можно разделить на 4 группы, характеризующиеся различной этиологией: мюллеровы кисты, кисты гартнерова хода, кисты бартолиновых желез, кисты, происходящие из железистых протоков Скина, и приобретенные плоскоклеточные эпителиальные образования [4].

Клиническая дифференциация между различными типами кист порой бывает затруднена, и отнесение кисты по классификации в конкретную группу возможно только после выполнения патогистологического исследования и идентификации типа эпителиальной выстилки образования.



# Парауретральные кисты

Женский мочеиспускательный канал окружен большим количеством желез, названных парауретральными или Скинновыми по фамилии американского гинеколога Скина, впервые подробно их описавшего. Установлено, что эти гроздевидные железы по строению подобны предстательной железе у мужчин [5]. Множественные протоки и пазухи образуют обширную сеть трубчатых каналов и желез, окружающих женскую уретру главным образом по задней и боковым стенкам. Обычно протоки желез сосредоточены и опорожняются в нижнюю треть женской уретры. Секрет парауретральных желез играет роль защитного барьера для уретры во время полового контакта.

## Эпидемиология

Встречаемость ПК у женщин невелика в большинстве случаев по причине их бессимптомного течения. При этом средний возраст пациенток составляет 40 лет. Однако описаны случаи выявления ПК у новорожденных и детей [6, 7]. Расовая предрасположенность, согласно популяционным исследованиям, не прослеживается. Отметим, что примерно у 40 % женщин с рецидивирующей мочевиной инфекцией встречаются ПК, а в 1,4 % случаев также имеется недержание мочи при напряжении [8].

## Этиология и патогенез

Парауретральные железы, как и уретра, происходят из урогенитального синуса и выстланы стратифицированным плоскоклеточным эпителием. Однако этиология ПК до настоящего времени остается спорной.

Обструкция протока одной или более парауретральных желез может привести к формированию ретенционной кисты на месте железы.

Травма мочеиспускательного канала может быть фактором, приводящим к обструкции выводных протоков парауретральных желез. Облитерация возможна при травме во время родов (затяжного потужного периода, при несоответствии между головкой плода и тазом матери, при неправильном вставлении головки плода), а также вследствие хирургической травмы, такой как эпизиотомия, или хирургических вмешательств на мочеиспускательном канале. Чаще всего к закупорке выводных протоков парауретральных желез приводят воспалительные процессы урогенитальной сферы, бужирование или туширование слизистой мочеиспускательного канала.

Парауретральные железы подвергаются значительным изменениям в различные периоды жизни женщины: во время беременности они достигают своего максимального размера, в послеродовом периоде подвергаются инволюции, в климактерическом – атрофируются.

Таким образом, все ПК можно разделить по причине возникновения на врожденные, посттравматические и гормональные (беременность).

## Симптоматика

Симптомы, характерные для ПК, во многом неспецифичны и напоминают другие урологические заболевания. Кроме того, клинические проявления ПК могут меняться в зависимости от того, когда в процессе развития заболевания был поставлен диагноз.

На ранних этапах, когда парауретральная железа первоначально инфицируется, преобладающие симптомы могут быть связаны с мочеиспусканием. В этот период пациентку может беспокоить болезненное, учащенное мочеиспускание, наличие выделений из уретры.

Позже, когда вокруг кисты развивается хроническое воспаление, может присоединиться тазовая боль, а также боль, связанная с половым контактом. На данном этапе развития кисты могут присутствовать такие клинические симптомы, как примесь гноя в моче, ощущение инородного тела в области уретры, уплотнение парауретральной зоны и ее повышенная чувствительность.

Тем не менее нередко ПК бывают полностью бессимптомны и могут обнаруживаться только во время профилактического осмотра.

### *Чем опасно наличие ПК?*

При воспалении кист возникают абсцессы, которые часто вскрываются в мочеиспускательный канал с последующим образованием дивертикулов мочеиспускательного канала. Гематурия (примесь крови в моче) при отсутствии данных об инфекции в нижних мочевых путях может указать на наличие камня или опухоли в пределах кистозного образования. В связи с хронической травматизацией слизистой оболочки уретры могут возникать гиперпластические и неопластические изменения в пределах кисты. Довольно редко в пределах парауретральных кистозных образований развивается карцинома.

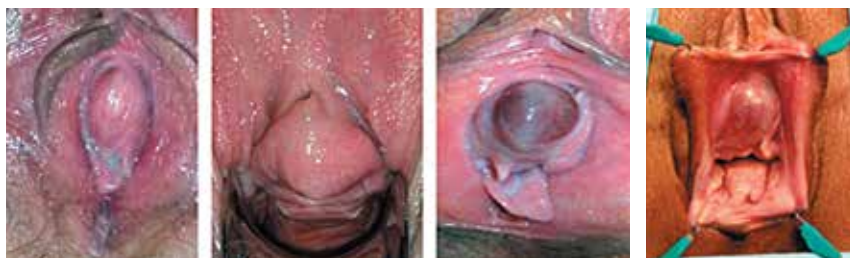## Диагностика

Для диагностики ПК порой достаточно осмотра в гинекологическом кресле (рис. 1), общего анализа мочи и бактериологического посева мочи. Возможно, будет

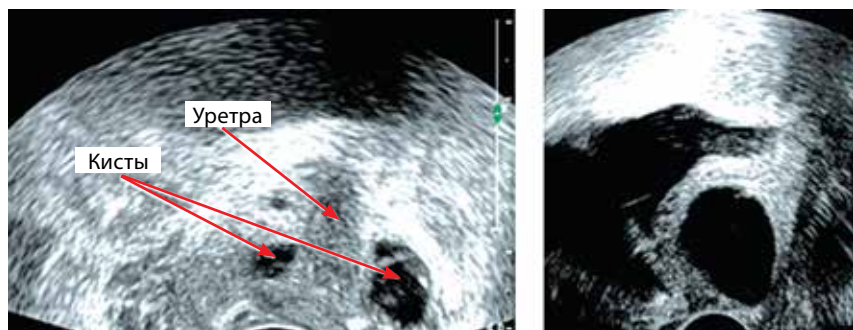
необходимо исследование мочи на цитологию, которое может быть применимо у пациенток с непонятным диагнозом, при обнаружении тканевого компонента в полости кисты при других исследованиях или при наличии необъясненной гематурии.

В связи со сложностью диагностики ПК необходимо проводить дифференциальный анализ с различными заболеваниями (дивертикул уретры, опухоли передней стенки влагалища, уретро- и цистоцеле, кисты влагалища и др.). В дифференциальной диагностике необходимо использование самых современных методов обследования, таких как ультразвуковое исследование (УЗИ) трансперинеальным или трансвагинальным способом, магнитно-резонансная томография (МРТ), видеоуретроцистоскопия.

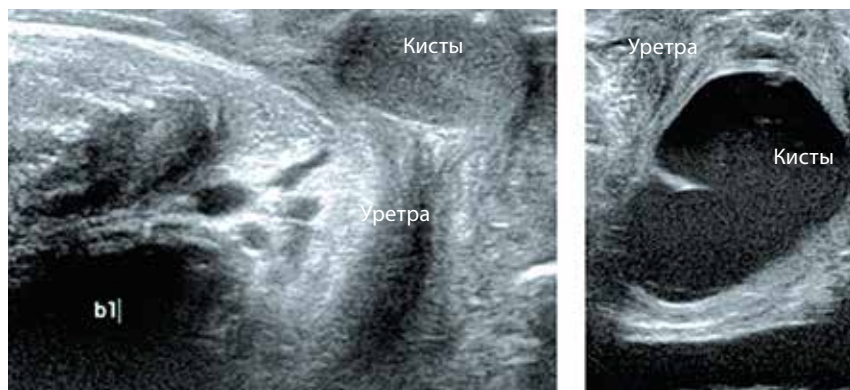
Ультразвуковое исследование для диагностики парауретральных кистозных образований может быть выполнено с использованием трансабдоминального, эндовагинального, трансперинеального и трансректального методов (рис. 2, 3). Относительная простота, неинвазивность и низкая цена УЗИ являются его потенциальными преимуществами. Все ультразвуковые методы обследования лишены радиационной



**Рис. 1.** ПК при осмотре в гинекологическом кресле



**Рис. 2.** Эхо-признаки неосложненной ПК



**Рис. 3.** Эхо-признаки воспаленной ПК

нагрузки и связаны с гораздо меньшим риском инфекционных осложнений, чем диагностические процедуры, требующие катетеризации мочевого пузыря. Недостатком метода является его оператор-зависимость, что не всегда позволяет применять его в качестве скрининга.

Протокол обследования должен включать изучение таких параметров, как размеры, структура, четкость контуров, наличие перегородок и кальцинатов, соотношение с уретрой и влагилицем, васкуляризация.

В некоторых случаях с помощью УЗИ удастся визуализировать соустье между кистозной полостью и уретрой. Кроме того, данный метод исследования может использоваться для того, чтобы дифференцировать солидные и кистозные парауретральные образования, идентифицировать камни в пределах последних, а также визуализировать возможный опухолевый процесс внутри кисты. Применение доплеровского сканирования в процессе выполнения УЗИ позволяет выявить атипичный кровоток в периуретральной зоне и самих парауретральных образованиях в случае наличия опухолевого поражения.

Наиболее точным методом диагностики парауретральных образований является МРТ. Использование контрастного вещества в процессе исследования позволяет более четко оценить архитектуру тканей (рис. 4).

Магнитно-резонансная томография может помочь в дифференциальной диагностике кистозных и солидных образований, определить наличие опухолевого процесса и его стадию, что особенно важно при оперативном лечении больных. Однако МРТ в диагностике ПК должна применяться при больших размерах последних (>5 см) или подозрении на опухолевое поражение. Использование МРТ для установления наличия сообщения образования с уретрой нецелесообразно [2].

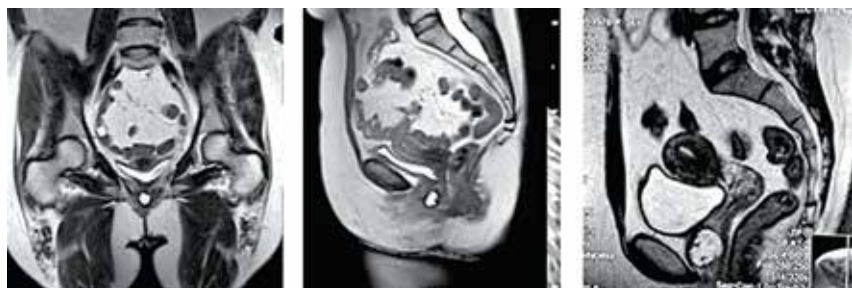

Рис. 4. МРТ ПК

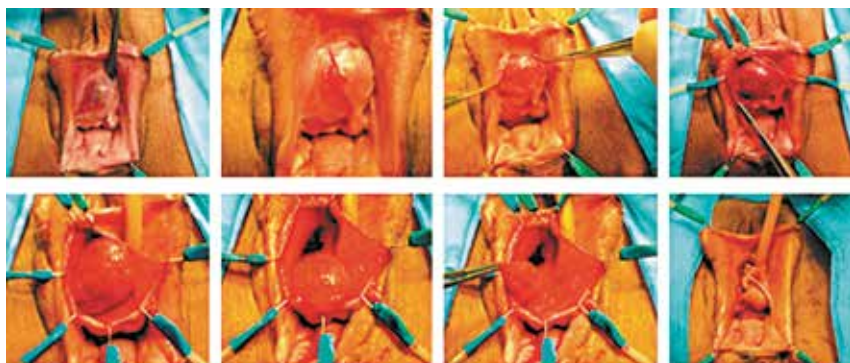
## Варианты лечения

В большинстве случаев лечение ПК хирургическое. При этом предпочтение должно отдаваться методикам, направленным на полное иссечение стенок кисты. Различные пункции, использование лазера, электрокоагуляции недопустимы, так как они не устраняют полностью заболевание, а приводят лишь к временному облегчению состояния больной. В конечном итоге все равно возникает необходимость в операции, выполнение которой будет существенно труднее, чем при первичном обращении.

Лечение рецидивирующих инфекций мочевых путей с применением адекватной антибактериальной терапии может применяться как в качестве предоперационной подготовки, так и у больных, которые не могут быть оперированы или не желают по тем или иным соображениям хирургического лечения.

Предоперационное планирование для хирургической коррекции парауретральных кистозных образований в основном сводится к детальной характеристике самого образования. Знание размера, положения и анатомии является важным фактором при выборе и успешной реализации хирургического пособия. Оперативное лечение по поводу доброкачественных парауретральных образований у женщин должно выполняться в «холодный» период, т.е. при минимальных клинических проявлениях заболевания [2].

Большинство специалистов, включая родоначальников российской урогинекологии, таких как Д.В. Кан, В.Н. Степанов, считают, что при наличии патологически измененных парауретральных желез единственно правильным методом лечения является их полное удаление – экстирпация пораженной железы [9]. Принцип операции заключается в иссечении кисты вплоть до ее так называемой хирургической ножки или основания (рис. 5). Эта операция может быть использована при локализации кистозного процесса во всех отделах уретры.



**Рис. 5.** Удаление ПК

Определение сообщения ПК с уретрой имеет первостепенное значение, поскольку удаление кисты без помощи уретрального катетера и отсутствие адекватного дренирования нижних мочевых путей уретральным катетером в послеоперационном периоде может привести к развитию уретровлагалищных свищей, что требует сложных, а иногда и неоднократных оперативных вмешательств.

С учетом риска развития осложнений, которые включают рецидив заболевания, образование уретровлагалищных и пузырно-влагалищных свищей, стриктуры уретры, уретральный болевой синдром, недержание мочи, хроническую мочевую инфекцию, кровотечение и образование гематом, хирургическое пособие в области женского мочеиспускательного канала следует доверять только тем специалистам, которые занимаются подобной практикой постоянно, а не периодически, так как только опыт хирургии в этой зоне в данном случае снижает риск осложнений.

# Дивертикул уретры

## Этиология и патогенез

Одним из непростых в плане диагностики заболеваний женской уретры является дивертикул – выпячивание стенки мочеиспускательного канала.

По данным разных авторов, частота этого заболевания у женщин составляет 0,6–4,7 % [10, 11]. Дивертикулы часто протекают бессимптомно, поэтому истинная распространенность этой патологии неизвестна. Выявляются дивертикулы уретры, как правило, в возрасте 30–60 лет (в среднем 45 лет).

В данных литературы представлено множество теорий, согласно которым дивертикул уретры может возникать: 1) из остатков канала гартнерова хода; 2) в результате неправильного объединения примордиальных урогенитальных пазух; 3) из остатков клеток Мюллера; 4) из дилатированных ПК; 5) может быть связанным со слепо оканчивающимися мочеточниками [12–15]. А. McNally утверждал, что один из факторов, способствующих возникновению дивертикулов, – это травма уретры при рождении ребенка [16]. Однако около 15–20 % пациенток с дивертикулом уретры являются нерожавшими [17]. Ятрогенная уретральная травма (после внутриуретральных вмешательств, например парауретральных инъекций коллагена) или дилатация уретры может быть другим причинным фактором. Следует отметить, что около 1/3 пациентов имеют рецидивирующие инфекции мочевых путей [18].

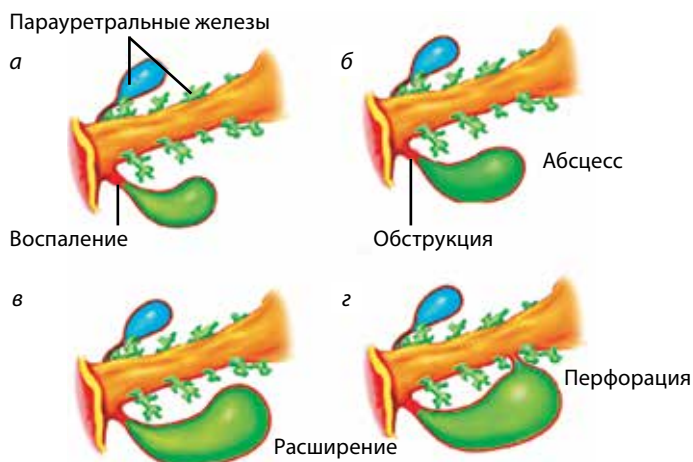
В настоящее время наибольшее распространение получила теория А. Routh [19], согласно которой вследствие обструкции устьев парауретральных желез на фоне повторных инфекций мочевыводящих путей формируются периуретральные абсцессы, вскрывающиеся впоследствии в просвет уретры. Эпителизация соустья между просветом уретры и полостью кисты приводит к формированию шейки дивертикула (рис. 6).

Парауретральные железы расположены преимущественно на протяжении дистальной части мочеиспускательного канала, что и объясняет тот факт, что устья >90 % дивертикулов уретры открываются именно в этот участок уретры. Повторная обструкция, инфицирование и воспаление дивертикула приводят к обострениям симптомов и увеличению размеров дивертикулов.

## Симптоматика

Дивертикулы уретры зачастую протекают бессимптомно либо могут проявляться множественными симптомами (см. таблицу). Диагностика порой затруднена [20].





**Рис. 6.** Схема формирования дивертикула уретры: а – обтурация протока парауретральной железы, приводящая к нарушению оттока секрета железы; б – формирование ретенционной кисты на месте железы; в – инфицирование и абсцедирование кисты, что приводит к разрыву стенки и дренированию ее в просвет уретры; г – формирование дивертикула уретры.

Классической триадой симптомов, характерных для дивертикула женского мочеиспускательного канала, считаются «симптомы 3 Д»: дизурия, постмикционный дриблинг (подтекание после мочеиспускания) и диспареуния.

Частота встречаемости симптомов дивертикула уретры [1]

Симптомы	Частота встречаемости, %
Учащенное мочеиспускание	56
<b>Дизурия</b>	55
Рецидивирующая инфекция	40
Пальпируемое образование	35
Недержание мочи	32
Постмикционный <b>дриблинг</b>	27
Ургентность	25
Гематурия	17
<b>Диспареуния</b>	16
Выделения из уретры	12
Задержка мочеиспускания	4
Камни уретры	1–10
Бессимптомно	6



Всегда необходимо исключить дивертикул при наличии необъяснимых симптомов нижних мочевых путей. Учитывая обязательное присутствие воспалительного компонента, все пациентки, страдающие рецидивирующей инфекцией нижних мочевых путей, должны быть осмотрены для исключения дивертикула уретры. Известно, что у 32 % женщин со стрессовой формой недержания мочи диагностируется дивертикул уретры [15]. При этом могут иметь место как истинное стрессовое недержание мочи, так и парадоксальная ишурия, обусловленная интермиттирующим опорожнением полости дивертикула.

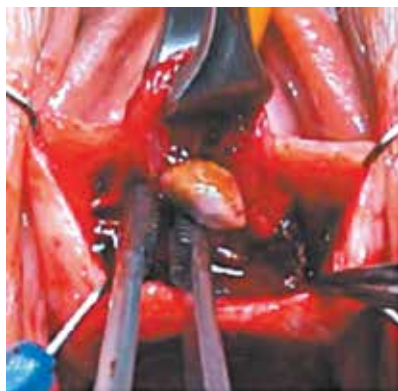Качество жизни этих пациенток значительно ухудшается. Обострение симптомов может носить эпизодический характер, а длительность периода ремиссии порой достигает и нескольких лет. Когда пациентки обращаются к врачу по поводу хронической тазовой боли, нарушений мочеиспускания и частых эпизодов рецидивирующих инфекций, возможность наличия дивертикула уретры часто ускользает от внимания врача.

#### *Чем опасно наличие дивертикула уретры?*

Дивертикул уретры может приводить к возникновению большого количества осложнений. Застой мочи в дивертикуле уретры приводит к его инфицированию, что в свою очередь становится причиной обострения воспалительных процессов и, как следствие – усиления симптомов. Периодические обострения инфекций мочевых путей отмечаются приблизительно у 30 % пациенток.

Нарушение оттока мочи также способствует стужению уретральной слизи и депонированию мочевых солей и приводит к формированию вторичных конкрементов (камней) дивертикула (1,5–10 % случаев) (рис. 7).

Дивертикулы уретры больших размеров могут нарушать отток мочи из мочевого пузыря, приводя к острой задержке мочи.



**Рис. 7.** Удаление камня дивертикула уретры

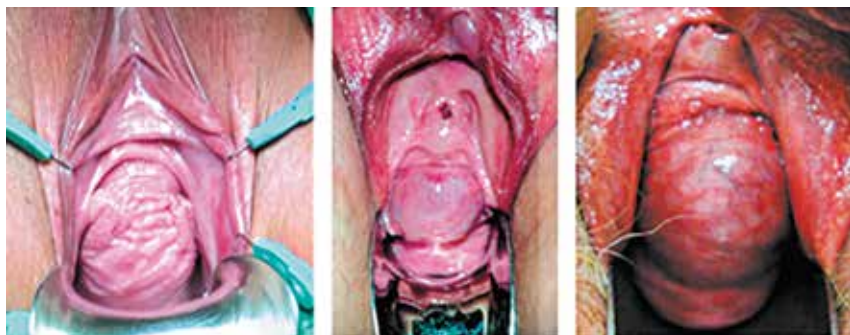Хроническое воспаление слизистой оболочки дивертикула уретры может стать причиной метаплазии (изменения структуры) и малигнизации (злокачественного перерождения) слизистой оболочки, выстилающей дивертикул, с появлением фокусов переходного-клеточного или ороговевающего рака. Подобные случаи встречаются крайне редко – так, в современной литературе имеется не более 100 описанных случаев опухоли дивертикула уретры.

## Диагностика

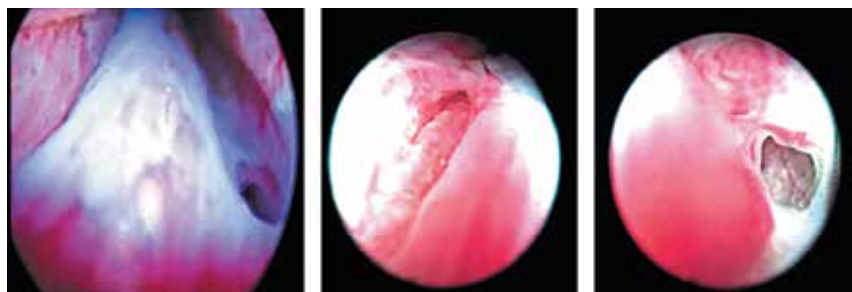
Адекватное обследование является главным принципом диагностики дивертикула уретры. В идеале диагностические методы исследования должны предоставлять врачу сведения о количестве, размерах, расположении, анатомической конфигурации процесса и должны быть направлены на выявление крупных и мелких дивертикулов, а также их осложнений, таких как опухоль или камень дивертикула уретры.

Помимо детального сбора анамнеза заболевания, для постановки диагноза необходим *осмотр в гинекологическом кресле*. При правильно проведенном исследовании может быть выявлено до 63 % всех дивертикулов. Тщательная пальпация передней стенки влагалища помогает выявить болезненное образование, локализующееся в проекции уретры (рис. 8).

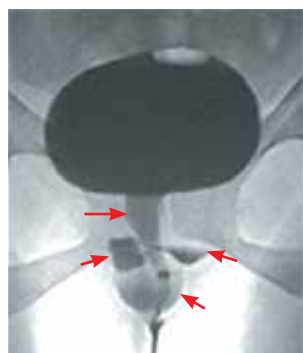
Чаще всего дивертикул располагается в области средней уретры по передней стенке влагалища, на 2–3 см выше его преддверия. Классическим симптомом дивертикула уретры является наличие кистозного образования, при пальпации которого из наружного отверстия уретры выделяется мутная моча или гной, что принципиально отличает дивертикул от ПК [5].



**Рис. 8.** Дивертикул уретры при осмотре в гинекологическом кресле



**Рис. 9.** Устье дивертикула уретры при выполнении видеоуретроцистоскопии



**Рис. 10.** Дивертикул уретры при выполнении микционной уретроцистографии

Таким образом, важными являются:

- пальпация периуретрального образования на передней стенке влагалища;
- выделение гноя или мочи из меатуса при компрессии уретры.

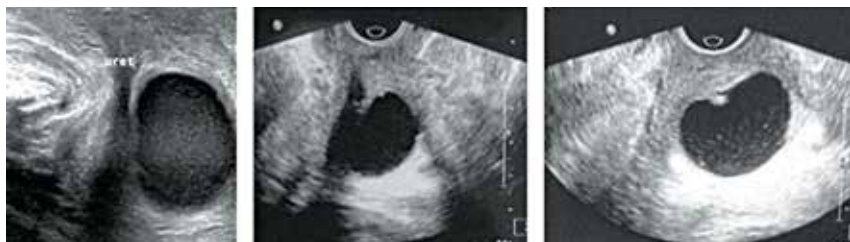*Видеоуретроцистоскопия* позволяет определить расположение устья дивертикула уретры, однако в большинстве случаев при помощи уретроскопии не удастся локализовать устье спавшегося дивертикула. Целесообразно использовать гибкий уретроскоп с углом наблюдения 0 или 30°. Во время проведения уретроскопии для локализации устья дивертикула уретры может быть применим массаж уретры, при котором в процессе исследования порой выявляется выделение мутного содержимого из устья дивертикула (рис. 9).

Могут применяться дополнительные рентгенологические методики: ретроградная уретрография, микционная цистоуретрография (рис. 10) – контрастное рентгенологическое исследование, позволяющее оценить строение образования и визуализировать сообщение дивертикула с просветом уретры. Однако чувствительность данного метода достигает лишь 44 % [21].

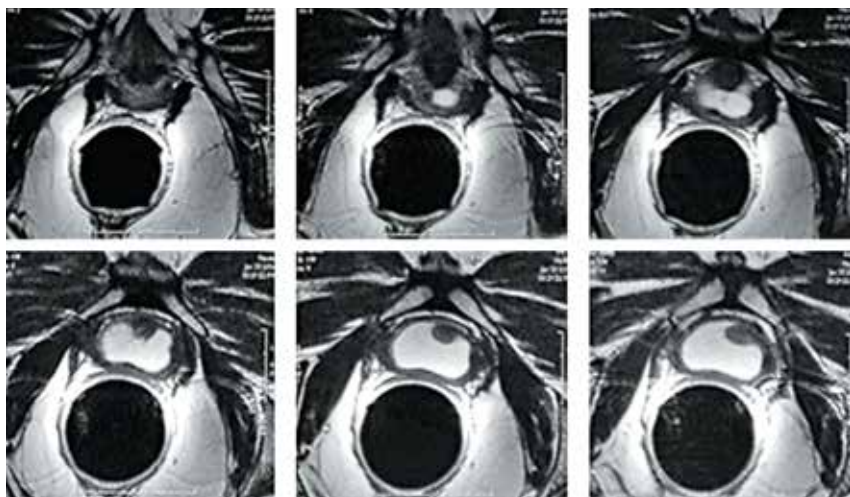
Вопрос о применении *уродинамических исследований* остается спорным. У многих из пациенток недержание мочи имеет вторичный характер – происходит в результате подтекания мочи, скопившейся в дивертикуле, при физических нагрузках, а у 50 % больных также наблюдается истинное недержание мочи. Однако первоочередным является иссечение дивертикула уретры, и лишь после, при возникновении необходимости – выполнение антистрессовой операции.

*Ультразвуковое исследование* позволяет оценить размеры дивертикула и в ряде случаев визуализировать его сообщение с просветом уретры (рис. 11). УЗИ является методом выбора при дифференциальной диагностике многокамерного и множественных дивертикулов.

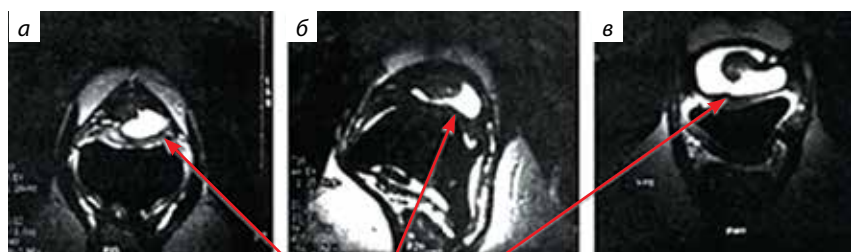Существуют также различные методики *МРТ-диагностики* дивертикула уретры с применением внутриволокнистого ректального датчика (рис. 12).



**Рис. 11.** Дивертикул уретры при УЗИ



**Рис. 12.** Дивертикул уретры при выполнении МРТ с ректальным датчиком



**Рис. 13.** Типы расположения дивертикула относительно просвета уретры при выполнении МРТ: *а* – простой; *б* – седловидный; *в* – циркулярный

К главным преимуществам МРТ относится высокое разрешение метода, позволяющее добиться идеальной визуализации анатомии и патологических изменений уретры, что дает возможность более детально планировать ход операции.

Все полученные данные МРТ описывают согласно классификации L/N/S/C3, разработанной G.E. Leach и соавт., где L – положение (дистальная, средняя или проксимальная часть уретры), N – число образований (1 или несколько), S – размер в сантиметрах, C3 – конфигурация (C1 – единое, множественное или седловидное, C2 – связь с уретрой, C3 – наличие или отсутствие истинного недержания мочи) [22].

Также описаны варианты расположения дивертикулов по отношению к просвету уретры: простой, седловидный и циркулярный (рис. 13).

Наличие осложненного дивертикула или рецидива заболевания является прямым показанием к МРТ [23].

Дифференциальная диагностика дивертикула уретры также затруднена по причине большого количества гинекологических и урологических диагнозов, подлежащих исключению, таких как киста стенки влагалища, абсцесс железы Скина, периуретральный фиброз, эктопическое уретероцеле, карцинома, хронический цистит, интерстициальный цистит. Дивертикул уретры следует исключать у всех пациенток при наличии идиопатической тазовой боли или психосоматического расстройства, так как многие подобные пациентки отмечают лишь неспецифические симптомы данного заболевания.

## Варианты лечения

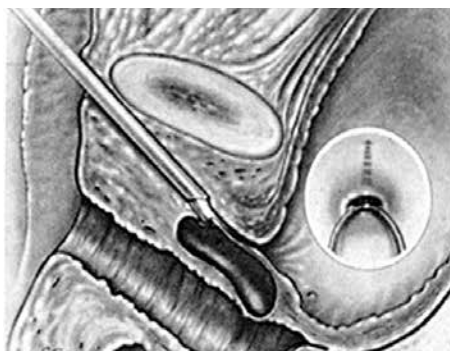Все пациентки с диагностированными заболеваниями подлежат направлению в специализированные стационары для решения вопроса о тактике лечения. Выбор метода лечения дивертикула уретры зависит от его проявления. Пациенткам, не отмечающим симптомы дивертикула уретры, показано динамическое наблюдение.

Больные с выраженными симптомами, а также с частыми эпизодами обострений, снижающими качество жизни, нуждаются в хирургическом лечении.

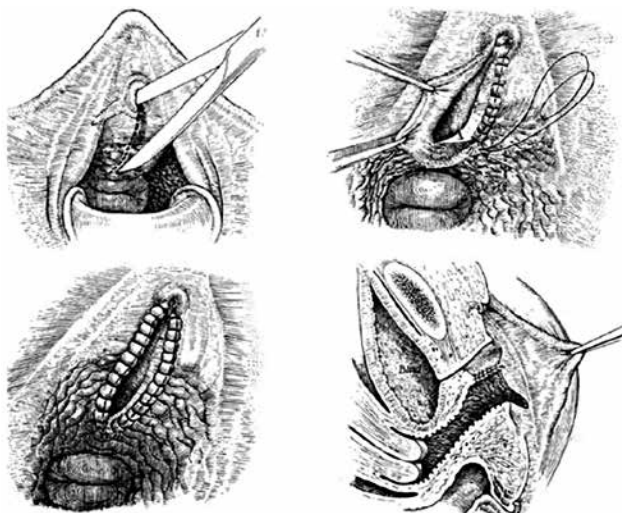
Предоперационная подготовка заключается в коротком курсе антибактериальной терапии с целью ликвидации воспалительных явлений в дивертикуле.

Объем оперативного лечения, как правило, включает дивертикулэктомию с реконструкцией дефекта уретры. Описаны методы эндоскопического рассечения (инцизии) дивертикула (рис. 14), что проводится крайне редко (в 2 % случаев).

Марсупиализация (подшивание краев образования наружу, при этом заживление происходит путем заполнения полости грануляциями) применима только при воспалении простой ПК (рис. 15).

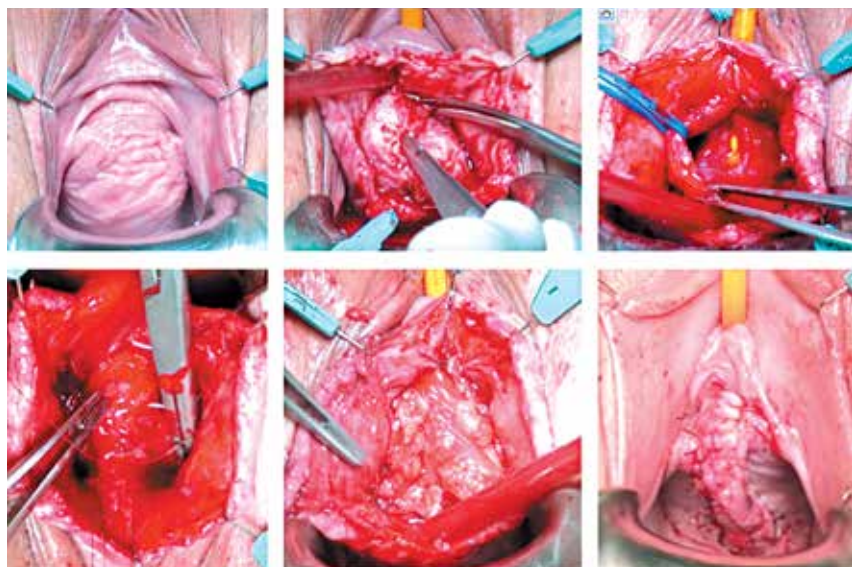


**Рис. 14.** Схема эндоскопического рассечения (инцизии) дивертикула уретры



**Рис. 15.** Техника марсупиализации парауретрального образования [24]



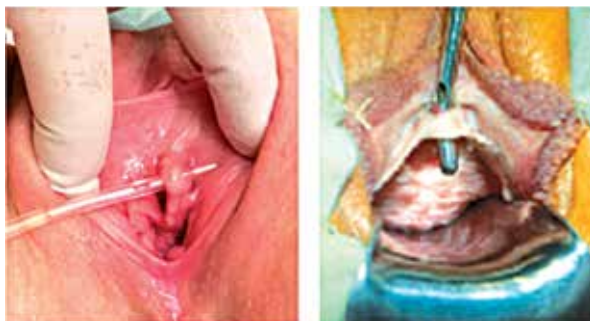

**Рис. 16.** Операция экстирпации дивертикула уретры с закрытием дефекта лоскутом Марциуса

Техника дивертикулэктомии заключается в иссечении выпячивания стенки мочеиспускательного канала с последующей пластикой дефекта. Выполняется исключительно через влагалище. Производится U-образный или продольный разрез слизистой влагалища с полной диссекцией дивертикула, далее – послойное ушивание с тщательным восстановлением уретры (рис. 16). В случае дефицита тканей влагалища рекомендовано использование лоскута Марциуса для полного закрытия дефекта и возможности имплантации слинга в дальнейшем.

Перед операцией необходимо осведомить пациентку о возможном появлении после операции недержания мочи, причиной которого может быть устранение препятствия оттоку мочи в виде дивертикула (в данном случае дивертикул играет роль удерживающего механизма) либо интраоперационное повреждение анатомических механизмов удержания мочи. Пациентки должны знать, что после дивертикулэктомии, возможно, потребуются хирургическая коррекция недержания.

Наиболее частыми осложнениями дивертикулэктомии являются недержание мочи (1,7–16,1 %), уретровлагалищный свищ (0,9–8,2 %) (рис. 17), стриктура уретры (0–5,2 %), рецидив дивертикула (1–25 %) и рецидивирующие инфекции мочевыводящих путей (0–31,3 %) [25].



**Рис. 17.** Уретро-влагалищный свищ при осмотре в гинекологическом кресле

Факторами риска развития осложнений после трансвагинальной дивертикулэктомии являются поздняя диагностика (>12 мес от начала заболевания), размер (>4 см) и сложная конфигурация дивертикула (седловидный/циркулярный и др.) [23].

Ввиду частоты встречаемости данного заболевания оперативное лечение должно выполняться специалистами, имеющими опыт подобных вмешательств и владеющих различными методами пластики мочеиспускательного канала, в том числе с использованием тканевых лоскутов (Марциуса и др.).



# Другие парауретральные образования

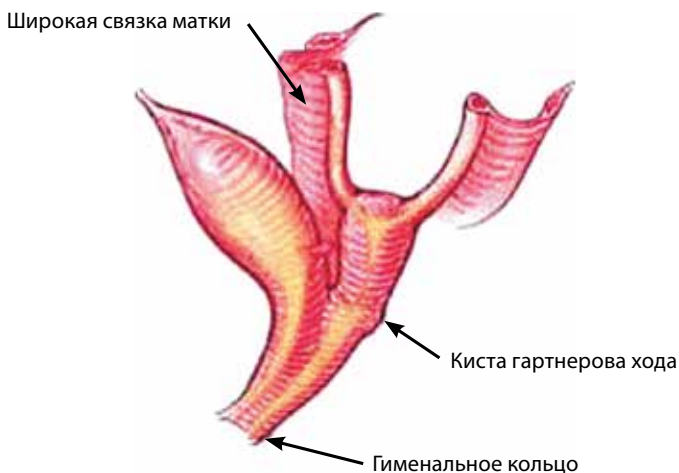Парауретральные кисты и дивертикулы уретры прежде всего необходимо дифференцировать с другими парауретральными образованиями эмбрионального происхождения (кисты Мюллера, гартнерова хода, бартолиновых желез, аденоз влагалища, кисты канала Нука), уретральными новообразованиями (карункул, полипы, папилломы и кондиломы), злокачественными образованиями, вагинальными образованиями эпидермального происхождения (инклюзионные кисты стенок влагалища), а также с эктопическим уретероцеле, пролапсом слизистой уретры, эндометриозными гетеротопиями и пролапсом стенок влагалища.

## Кисты мюллера протока

Женская репродуктивная система развивается главным образом из мюллеровых каналов. На 8-й неделе эмбриологического развития парные мюллеровы (парамезонефрические) протоки сливаются дистально и образуют в будущую матку, шейку матки и верхнюю стенку влагалища урогенитальный синус, выстланный железистым мюллеровым эпителием. В процессе его замещения плоским эпителием в области урогенитального синуса слой мюллеровых клеток может сохраняться, что приводит к возникновению кист влагалища, как правило, его переднелатеральных отделов. Кисты мюллеровых протоков чаще всего диагностируются среди новообразований влагалища в связи со своими большими размерами, которые варьируют от 1 до 7 см в диаметре. Кисты выстланы преимущественно муциновым, но могут содержать любой эпителий мюллерового происхождения – эндоцервикальный, эндометриальный или из фаллопиевых труб. Кисты больших размеров проявляются клинически ощущением инородного тела во влагалище, развитием диспареунии, расстройствами мочеиспускания, наличием выделений из влагалища и болевым синдромом [26], что требует хирургического вмешательства в объеме иссечения кисты.

## Кисты гартнерова хода

Не имея клинических различий с кистами мюллеровых протоков, истинные кисты гартнерова хода возникают из рудиментарных остатков мезонефроса (вольфового канала), выстланы кубическим или низким цилиндрическим эпителием



**Рис. 18.** Киста гартнерова хода

и не секретируют слизь. Поскольку гартнеров ход простирается через широкую связку к шейке матки, эти кисты обычно расположены вдоль переднелатеральной стенки влагалища. Как правило, кисты гартнерова хода в среднем 2 см в диаметре, но могут увеличиваться и быть ошибочно приняты за другие структуры, такие как цистоцеле или дивертикул уретры (рис. 18). Возникновение данных кист может быть связано и с другими аномалиями строения мочепускающей системы. Описаны случаи эктопии мочеточника, односторонней агенезии и гипоплазии почек в сочетании с наличием кист гартнерова хода [27–29]. Хотя такие аномалии обычно диагностируются в детском возрасте, нельзя исключать их наличие и у взрослых пациентов, в связи с чем может быть полезно применение дополнительных методов визуализации мочевых путей у данной категории пациенток, в частности МРТ.

Консервативное лечение производится посредством аспирации содержимого кисты и инъекции 5 % раствора тетрациклина [30]. Однако результаты долгосрочного наблюдения и другие случаи применения вышеописанного метода лечения в данных литературы отсутствуют.

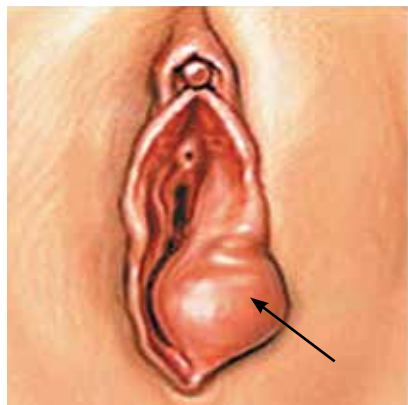
При наличии клинической картины и больших размеров кисты показано ее удаление хирургическим путем – экцизия либо марсупиализация. Хирургическое лечение кист гартнерова хода необходимо выполнять в условиях специализированного стационара опытными врачами, поскольку возможны возникновение кровотечения и травмирование соседних органов.

## Кисты бартолиновых желез

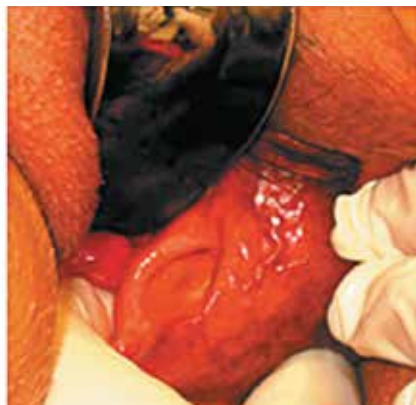Как и ПК, бартолиновы железы происходят из урогенитального синуса и являются гомологами бульбоуретральных желез у мужчин. Микроскопически типичная бартолинова железа выстлана цилиндрическим эпителием, продуцирующим слизь, а ее каналы – переходным эпителием.

Обструкция протоков железы вследствие воспаления или скопления слизи является предпосылкой для образования кисты. Размер и скорость роста зависят от накопления секрета из бартолиновых желез, на которое влияет сексуальная стимуляция. И хотя большинство пациентов не отмечают никаких симптомов, при повторяющейся половой стимуляции возможно увеличение кисты с появлением ее болезненности. Размеры кист бартолиновых желез обычно варьируются от 1 до 4 см в диаметре. Большинство из них – односторонние безболезненные кистозные образования, расположенные на боковой стенке влагалища медиально по отношению к малым половым губам (рис. 19).

Диагностика образований производится с помощью УЗИ, КТ и МРТ. Маленькие бессимптомные кисты не требуют лечения. В случае наличия болевого синдрома, рецидивирующих абсцессов или когда увеличенная киста затрудняет вход во влагалище, требуется хирургическое вмешательство в объеме марсупиализации. Эта методика сохраняет функцию железы, предотвращая последующее образование кисты и абсцедирование. Пункцию и дренирование полости рекомендовано выполнять в случае абсцедирования кисты с окончательным лечением до купирования острого процесса (рис. 20).



**Рис. 19.** Киста бартолиновой железы



**Рис. 20.** Рецидивная киста бартолиновой железы

## Аденоз влагалища

Вагинальный аденоз характеризуется появлением железистого эпителия во влагалище, что происходит в результате нарушения процесса замещения во влагалище и эктоцервикса во время эмбриогенеза [31]. Вагинальный аденоз можно обнаружить у младенцев, детей и взрослых, но чаще всего данная патология встречается у женщин, получающих диэтилstilbэстрол [32]. Подобно мюллеровым кистам, гистологически поражения могут содержать любой эпителий мюллерового происхождения: эндоцервикальный, эндометриальный или из фаллопиевых труб. Вагинальный аденоз обычно является случайной находкой во время гинекологического осмотра женщины, подвергшейся воздействию диэтилstilbэстрола, и может напоминать эктропион шейки матки. Классический вид аденоза – красная («виноградная») слизистая оболочка в сводах влагалища. Диагностике данной патологии могут способствовать окрашивание образований раствором йода и получение йод-негативной реакции. Симптомы могут включать обильные слизистые выделения из влагалища и слабое посткоитальное кровотечение.

Никакого специфического лечения вагинального аденоза не показано, поскольку поражение может спонтанно регрессировать. Однако зарегистрированы случаи метоплазии, что требует тщательного динамического наблюдения.

## Кисты канала Нука

Рудиментарный перитонеальный мешок, который сопровождает круглую связку через паховой канал в область большой половой губы, носит название канала Нука. Как правило, в I триместре эмбриогенеза канал Нука облитерируется, в противном случае его сохранение ассоциировано с развитием паховых грыж. Окклюзия канала на любом его участке может привести к формированию кисты, что аналогично образованию кисты семенного канатика у мужчин.

Кисты канала Нука обычно локализуются в верхних отделах больших половых губ или пахового канала. Их размер может достигать нескольких сантиметров, и в 1/3 случаев они ассоциированы с развитием паховой грыжи [33]. Физикальное обследование и УЗИ позволяют поставить предварительный диагноз, однако окончательно диагностировать данные образования можно только интраоперационно [34].

Гистологически киста выстлана одним слоем низкокубического эпителия. Кисты канала Нука малого размера протекают бессимптомно, не требуя какого-либо лечения. В случае возникновения дискомфорта или по косметическим соображениям хирургическое лечение проводят по принципам, аналогичным выполнению герниопластики пахового канала.

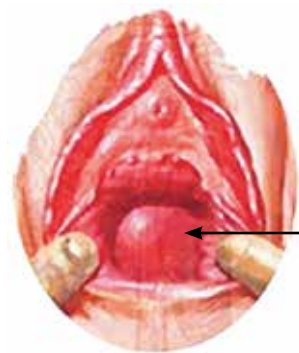## Эпидермальные инклюзионные кисты

Эпидермальные инклюзионные кисты являются наиболее распространенным неэмбриологическим типом кист влагалища, возникающих вследствие эпиэпиотомии или других хирургических вмешательств при перемещении клеток поверхностного эпителия в более глубоко лежащие слои. Размеры данных кист варьируют от нескольких миллиметров до нескольких сантиметров в диаметре, и в большинстве случаев характерно их бессимптомное течение. Расположение коррелирует с областью предыдущей операции, а их содержимое представляет собой сыроподобный, иногда даже может напоминать густой гнойный, экссудат. При выполнении МРТ изображения этих образований представляют кистозную структуру, содержащую гетерогенную жидкость (рис. 21).

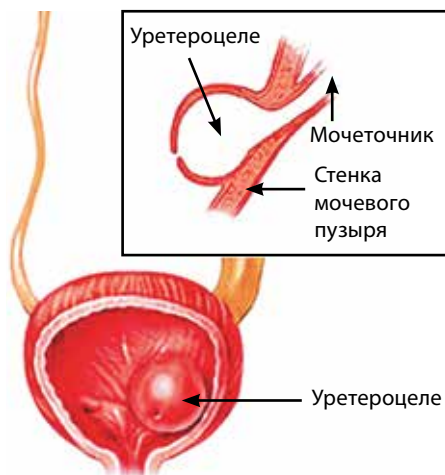
При гистологическом исследовании кисты выстланы выровненным стратифицированным плоскоклеточным эпителием и содержат салыный материал, представляющий собой десквамированные эпителиальные клетки. Поскольку эти кисты обычно бессимптомны, они подлежат динамическому наблюдению [35].

## Эктопическое уретероцеле

Уретероцеле – врожденная аномалия, которая включает кистозную дилатацию терминального отдела мочеточника, обычно ассоциированная со стенозированным его устьем (рис. 22).



**Рис. 21.** Инклюзионная киста влагалища



**Рис. 22.** Эктопическое уретероцеле (схема)

Примерно в 90 % случаев данная патология ассоциирована с удвоением мочевой системы [36]. Хотя диагноз обычно устанавливается в раннем возрасте, эктопическое уретероцеле может проявляться у девочек старшего возраста или молодых женщин как недержание. В большинстве случаев уретероцеле диагностируется во время пренатального УЗИ, а может быть выявлено в ходе гинекологического обследования. Кроме того, уретероцеле может обнаружиться у пациентов с рецидивирующей инфекцией мочевых путей или жалобами на недержание мочи.

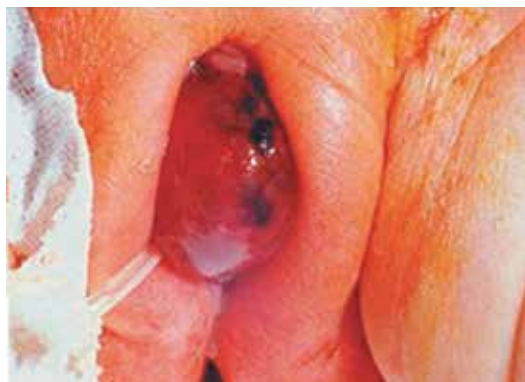Когда уретероцеле возникает вместе с эктопическим мочеточником, оно может проявляться в виде инородного тела во влагалище или преддверии, гладкой округлой формы различных размеров и цвета; так как уретероцеле фактически пролабирует через уретру, визуализация меатуса затруднена. Если обструкция уретры образованием неполная, то мочевые пути могут дренироваться по окружности от уретероцеле (рис. 23).

И если аспирированная из образования жидкость является мочой, то установление диагноза не представляет сомнений, хотя применение других методов обследования (УЗИ, микционной цистографии) также необходимо.

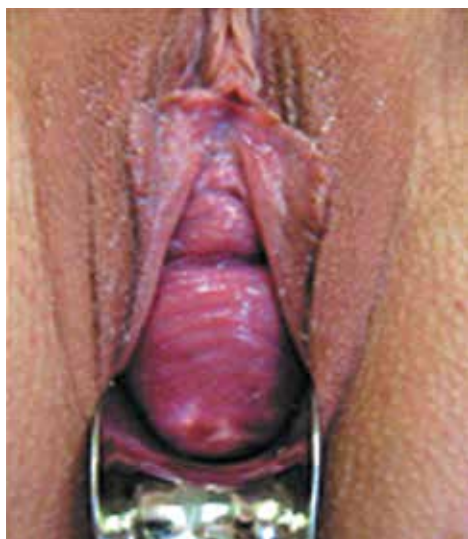Каждый клинический случай является уникальным, а потому выбор тактики лечения – эндоскопическим или традиционным хирургическим доступом – зависит от таких факторов, как наличие рефлюкса, удвоения мочевой системы и состояние функции верхнего полюса, связанного с эктопическим уретероцеле [37].

## Эндометриоидные гетеротопии

Эндометриоз – эктопическая имплантация желез и стромы эндометрия. Первичное возникновение эндометриоза в вульве и области влагалища довольно редко,



**Рис. 23.** Уретероцеле. Мочевой пузырь дренирован уретральным катетером Фоли



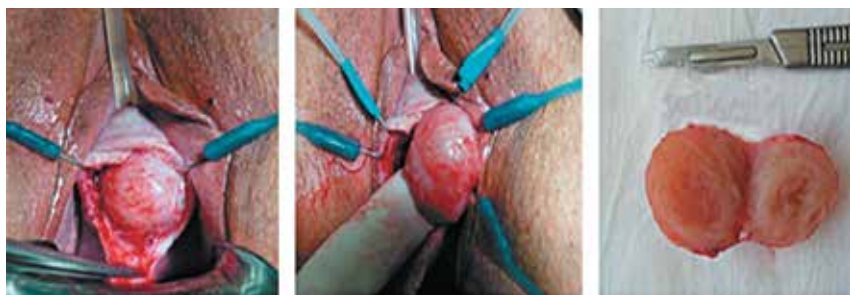**Рис. 24.** Проплапс тазовых органов (цистоцеле) при осмотре в гинекологическом кресле

обычно он появляется вследствие заболеваний органов малого таза. Макроскопически эндометриоидные гетеротопии представляют собой кистозные образования, расположенные на заднем своде, варьируя от красно-синего до желто-коричневого цвета («шоколадная киста»). Клинически эндометриоидные гетеротопии проявляются дисменореей, диспареунией, тазовыми болями или дизурией, а также увеличением образований во 2-й половине менструального цикла.

Гистологически 2 из следующих 3 характеристик должны присутствовать для постановки диагноза: эндометриальные железы, строма и макрофаги, наполненные гемосидерином. Лечение включает удаление или деструкцию поражения с использованием электрохирургических или лазерных методов.

## Проплапс тазовых органов

Проплапс тазовых органов, в частности цистоцеле или ректоцеле, может ощущаться как присутствие инородного тела во влагалище (рис. 24). Симптомы проявляются по-разному – от чувства давления в области малого таза до недержания мочи либо ее задержки. Диагноз устанавливают после анализа истории заболевания и физического осмотра. Рекомендовано применение дополнительных методик визуализации, в частности МРТ, при наличии энтероцеле. Лечение зависит от состояния здоровья пациента, степени пролапса и связанных с ним симптомов.



**Рис. 25.** Лейомиома влагалища

## Другие новообразования влагалища

Другие доброкачественные образования влагалища (фиброма, лейомиома, нейрофиброма, липома, миобластома, гемангиома, лимфангиома) встречаются нечасто и клинически могут проявляться, как и другие новообразования (рис. 25). В случае нетипичной клинической картины, особенностей месторасположения, возраста пациентки и иныхстораживающих признаков пациентка должна быть направлена в специализированное лечебное учреждение для дальнейшего обследования и лечения.



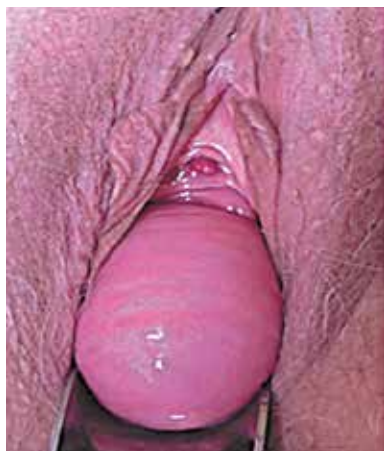# Доброкачественные образования уретры

К доброкачественным образованиям уретры относятся полипы, кондиломы и карункулы. Это медленно растущие образования, наиболее частый симптом которых – дизурия. Образования мочеиспускательного канала могут быть обнаружены и при профилактических гинекологических осмотрах, особенно в случае бессимптомного течения.

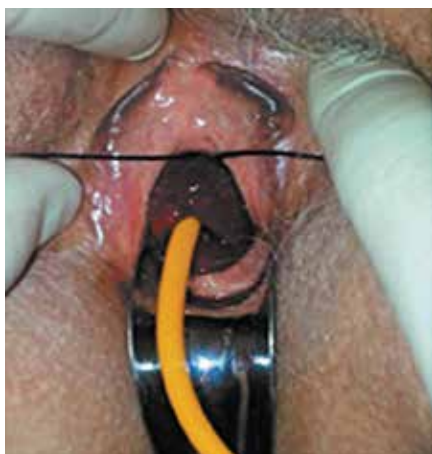## Пролапс слизистой уретры

Выпадение слизистой, или пролапс уретры. При этом заболевании происходит полное или частичное выпадение всех слоев мочеиспускательного канала из наружного отверстия. Чаще встречается у пожилых женщин вследствие пролапса гениталий и/или как проявление генитоуринарного синдрома (рис. 26), описаны также случаи диагностики у девочек моложе 18 лет, возникающие спонтанно либо после эпизода сильного кашля или рвоты [38].

Основной жалобой, помимо нарушения мочеиспускания, является уретроррагия. Циркулярное выпадение определяется по всей окружности, в отличие от полипа, который всегда имеет ножку. Также следует проводить дифференциальный диагноз с карункулом и кондиломами. В случае равномерного распределения выпадающей



**Рис. 26.** Пролапс слизистой уретры в сочетании с пролапсом тазовых органов (цистоцеле)



**Рис. 27.** Перевязка ущемленного пролапса слизистой уретры лигатурой на уретральном катетере

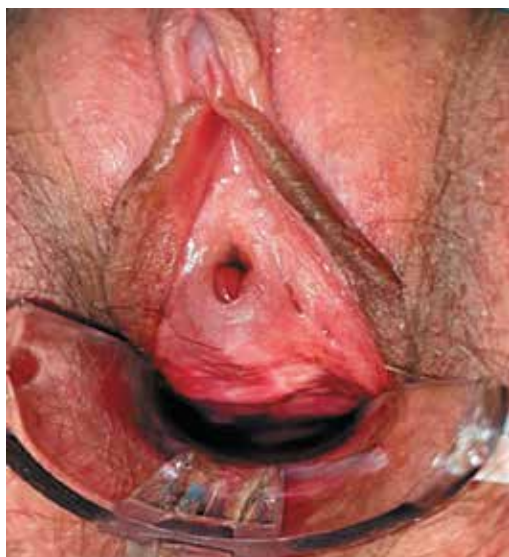части из наружного отверстия уретры диагноз не представляет трудностей, однако когда слизистая вправляется с трудом, постоянно травмируется и склонна к кровотечениям, поверхность ее изъязвляется, такая картина может симулировать опухоль уретры. В спорных случаях необходимо выполнение биопсии.

Пролапс уретры не сопровождается какими-либо нарушениями других отделов мочевыделительной системы, поэтому, если при физикальном исследовании диагноз не представляет затруднений, применение дополнительных диагностических методов не требуется.

Лечение заболевания заключается в устранении его причины. В случае пролапса тазовых органов необходимо оперативное лечение первичного заболевания. Также хорошие результаты имеет местная заместительная гормональная терапия. При ущемлении пролапса слизистой уретры хорошо зарекомендовал себя метод перевязки лигатурой на уретральном катетере (рис. 27). Спустя 5–6 дней некротизированная слизистая отпадает. В других случаях пациенток необходимо направлять в специализированные стационары для оперативного лечения, заключающегося в циркулярном иссечении выпавшей слизистой и последующем соединении ее краев узловыми швами.

## Полипы уретры

Это обычно небольшие слизистые образования темно-красного цвета, мягкой консистенции и с гладкой поверхностью. При наличии полипа возможно возникновение контактного кровотечения. Полипы преимущественно встречаются у пациен-



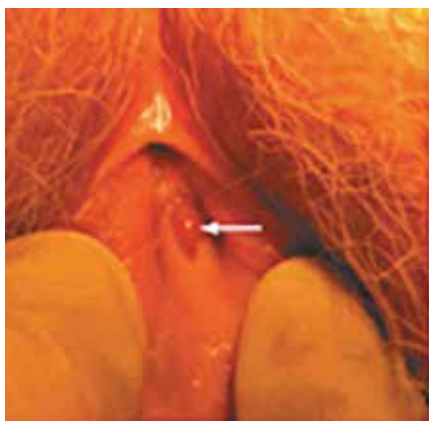
**Рис. 28.** Полип уретры

ток старшей возрастной группы. Чаще располагаются по нижней полуокружности наружного отверстия уретры (рис. 28).

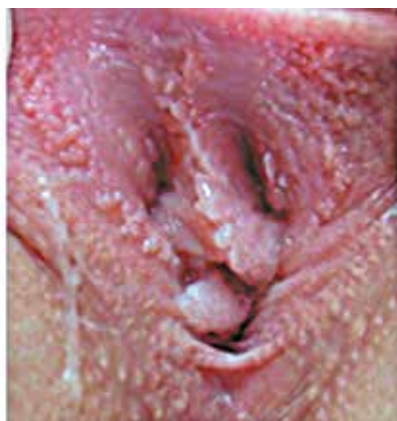По гистологическому строению это соединительнотканые образования, покрытые многослойным плоским эпителием. Лечение исключительно хирургическое: выполняется клиновидная резекция слизистой уретры с обязательным гистологическим исследованием. Также возможно использование различных методик с применением энергии лазера или электричества, однако следует помнить, что в таком случае гистологическое исследование выполнить невозможно.

## Карункул уретры

Термин «карункул» относится к широкому спектру образований, выступающих из уретры. Карункул уретры – это эктропион, исходящий из слизистой уретры и имеющий ножку различной длины. Выявляется он только в женском мочеиспускательном канале, обычно уже в постменопаузе вследствие регрессии слизистой оболочки влагалища. Пропалс слизистой уретры часто ошибочно принимают за карункул уретры у детей. При физикальном обследовании карункул уретры представляет собой одиночное полипоидное образование, располагающееся по нижней полуокружности наружного отверстия с переходом на стенку влагалища, обычно он синевато-красного цвета, легко травмируется при касании (рис. 29).



**Рис. 29.** Карункул уретры



**Рис. 30.** Кондиломатоз уретры и наружных половых органов

Микроскопически карункул может быть папилломатозной, ангиоматозной и гранулематозной природы и представляет собой полип, лишенный фиброзной стромы с множеством тонкостенных сосудов, покрытый переходным или плоским эпителием. Размер большинства карункулов составляет лишь несколько миллиметров в диаметре. Симптомы варьируют от слабых интермиттирующих геморрагий до выраженного дискомфорта в области уретры. Одним из характерных признаков является увеличение в размерах перед менструацией, во время беременности и при физических нагрузках. Диагностика карункула не представляет трудностей, обычно достаточно тщательного влагалищного осмотра. Лечение симптоматическое. В случае выраженных проявлений возможно удаление с использованием различных методик.

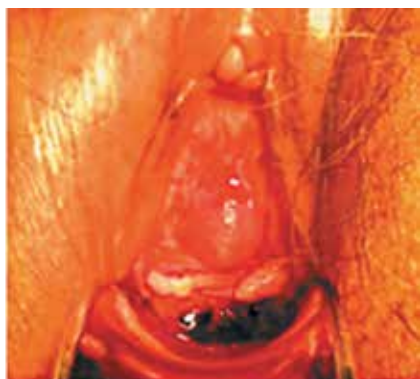## Кондиломы и папилломы уретры

Мелковорсинчатые, четко отграниченные, розового или красного цвета, располагающиеся вокруг наружного отверстия уретры на тонкой ножке (рис. 30). Также могут встречаться на половых губах и слизистой влагалища. Причиной возникновения является вирусная инфекция. Лечение проводится по показаниям и заключается в осторожном удалении в зоне меатуса и последующем назначении совместно с гинекологом противовирусных препаратов.

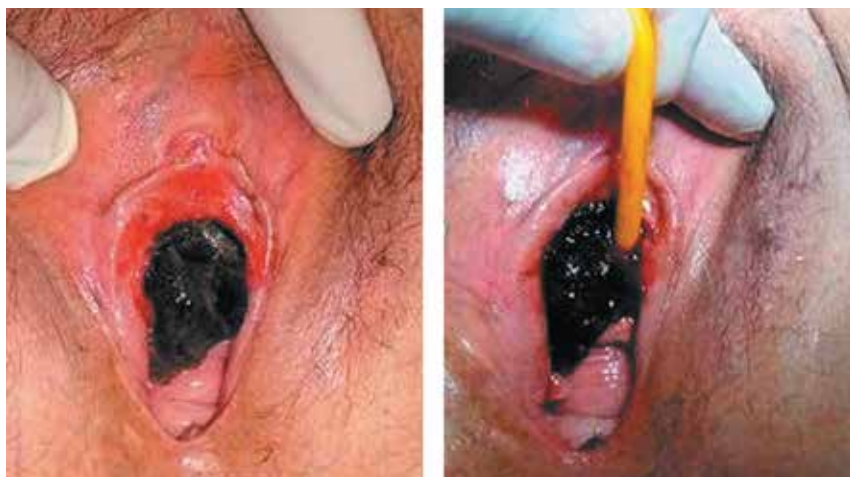# Злокачественные образования уретры

Злокачественные образования уретры встречаются редко, преимущественно в возрасте 50–60 лет (у женщин в 4 раза чаще в сравнении с мужчинами), составляя не более 1 % других опухолей гениталий [39]. В 80–90 % это плоскоклеточный рак и крайне редко – аденокарцинома, развивающаяся из парауретральных желез. Факторы риска развития злокачественного процесса: хроническое раздражение, инфекции мочевых путей, наличие пролиферативных процессов уретры, таких как карункул, папиллома, аденома, полип и лейкоплакия. Характерные симптомы отсутствуют, и заболевание может протекать бессимптомно либо маскироваться под вышеописанные новообразования уретры. В отдельных случаях единственным симптомом, заставившим обратиться к врачу, является появление опухоли в области наружного отверстия уретры. В дальнейшем появляются расстройства мочеиспускания, болевые ощущения и другие симптомы. Диагностика не представляет сложности. При влажной осмолтре наличие изъязвленного, легко травмируемого образования с инфильтрацией окружающих тканей заставляет заподозрить злокачественную природу (рис. 31). Для определения распространенности и подвижности можно выполнить пальпацию через стенку влагалища. По возможности необходимо взять мазки для цитологического исследования.

Описаны случаи выявления меланомы уретры [41]. В ходе осмотра в гинекологическом кресле определяется мягкотканое образование в области меатуса, как правило, исходящее из нижней трети уретры, неоднородно окрашенное от темно-коричне-



**Рис. 31.** Карцинома уретры, имитирующая при осмотре в гинекологическом кресле уретральный карункул с единичным изъязвлением [40]



**Рис. 32.** Меланома уретры при осмотре в гинекологическом кресле

вого до черного, с нерегулярными полициклическими границами (рис. 32). Паховые лимфоузлы обычно не увеличены. Клинически меланома проявляется различными симптомами от дизурии до уретроррагии. Диагноз устанавливается путем взятия биопсии образования с цитологическим исследованием.

Все пациентки с подозрением на злокачественные новообразования мочеиспускательного канала должны быть направлены в специализированные онкоурологические стационары.

# Заключение

Подводя итог, следует отметить, что парауретральные образования у женщин являются скрытой проблемой в связи с тем, что в большинстве случаев заболевания протекают асимптоматично. Однако при наличии хронического воспаления слизистой оболочки парауретрального образования существует риск развития метапластических процессов и малигнизации тканей, выстилающих образование. В связи с этим чрезвычайно актуальной является комплексная диагностика данной патологии, включающая выяснение анамнеза заболевания, жалоб пациентки, внимательный влагалищный осмотр. При этом оценивают состояние окружающих тканей, признаки эстрогенной недостаточности, проводят тщательный осмотр образований с определением размера, степени подвижности, плотности и эластичности, наличия патологического отделяемого из уретры. В ряде случаев для дифференциальной диагностики необходимо применение дополнительных методов визуализации (УЗИ, МРТ).

Верный диагноз, установленный на догоспитальном этапе, позволяет в кратчайшие сроки выбрать правильную тактику ведения пациента. В хирургическом лечении предпочтение должно быть отдано влагалищному доступу. С учетом близости парауретральных образований к мочеиспускательному каналу необходимо быть готовым к выполнению реконструкции уретры, в том числе с использованием тканевых лоскутов, для предотвращения развития таких грозных осложнений, как уретровлагалищные свищи и деструкция уретры. Ввиду редкой встречаемости данной патологии оперативное лечение следует проводить в специализированных стационарах, где имеется максимальный опыт выполнения подобных вмешательств.

*Работа выполнена при поддержке РНФ, соглашение № 19-15-0037*

# Список литературы

1. Blaivas J.G., Flisser A.J., Bleustein C.B., Panagopoulos G. Periurethral masses: etiology and diagnosis in a large series of women. *Obstet Gynecol* 2004;103(5 Pt 1):842–7. DOI: 10.1097/01.AOG.0000124848.63750.e6.
2. Анисимов А.В. Диагностика и лечение доброкачественных парауретральных образований у женщин. Автореф. дис... канд. мед. наук. М., 2010. 93 с.
3. Cross J.J., Fynes M., Berman L., Perera D. Prevalence of cystic paraurethral structures in asymptomatic women at endovaginal and perineal sonography. *Clin Radiol* 2001;56(7):575–8. DOI: 10.1053/crad.2000.0709.
4. Deppisch L.M. Cysts of the vagina: Classification and clinical correlations. *Obstet Gynecol* 1975;45(6):632–7.
5. Eilber K.S., Raz S. Benign cystic lesions of the vagina: a literature review. *J Urol* 2003;170(3):717–22. DOI: 10.1097/01.ju.0000062543.99821.a2.
6. Yilmaz Y., Celik I.H., Dizdar E.A. et al. Paraurethral cyst in two female newborns: Which therapy option? *Scand J Urol Nephrol* 2012;46:78–80. DOI: 10.3109/00365599.2011.599337.
7. Soyer T., Aydemir E., Atmaca E. Paraurethral cysts in female newborns: role of maternal estrogens. *J Ped Adol Gynecol* 2007;20(4):249–51. DOI: 10.1016/j.jpap.2007.04.007.
8. Sharifiaghdas F., Daneshpajooch A., Mirzaei M. Paraurethral cyst in adult women: experience with 85 cases. *Urol J* 2014;11(5):1896–9. DOI:10.22037/uj.v11i05.2018.
9. Кан Д.В. Руководство по акушерской и гинекологической урологии. М.: Медицина, 1978.
10. Burrows L.J., Howden N.L., Meyn L., Weber A.M. Surgical procedures for urethral diverticula in women in the United States, 1979–1997. *Int Urogynecol J Pelvic Floor Dysfunct* 2005;16(2):158–61. DOI: 10.1007/s00192-004-1145-9.
11. Davis H.J., Telinde R.W. Urethral diverticula: an assay of 121 cases. *J Urol* 1958;80(1):34–9. DOI: 10.1016/s0022-5347(17)66126-3.
12. Silk M.R., Lebowitz J.M. Anterior urethral diverticulum. *J Urol* 1969;101(1):66–7. DOI: 10.1016/s0022-5347(17)62274-2.
13. Ginsburg D.S., Genadry R. Suburethral diverticulum in the female. *Obstet Gynecol Surg* 1984;39(1):1–7.
14. Orikasa S., Metoki R., Ishikawa H., Arai M. Congenital urethral and vesical diverticula allied to blind-ending ureters. *Urology* 1990;35(2):137–41. DOI: 10.1016/0090-4295(90)80062-r.



15. Ganabathi K, Leach G.E., Zimmern P.E., Dmochowski R. Experience with the management of urethral diverticulum in 63 women. *J Urol* 1994;152(5 Pt 1):1445–52. DOI: 10.1016/s0022-5347(17)32442-4.
16. McNally A. A diverticulum of the female urethra. *Am J Surg* 1935;28:177.
17. Lee R.A. Diverticulum of the urethra: clinical presentation, diagnosis, and management. *Clin Obstet Gynecol* 1984;27(2):490–8.
18. Ganabathi K, Sirls L., Zimmern P.E., Leach G.E. Operative management of female urethral diverticulum. In: McGuire E.Ed. *Advances in Urology*. St Louis: CV Mosby, 1994. P.:199–228.
19. Routh A. Urethral diverticula. *Obstetrical Society of London. BMJ* 1890;1:361–2.
20. Rufford J., Cardozo L. Urethral diverticula: a diagnostic dilemma. *BJU Int* 2004;94(7):1044–7. DOI: 10.1111/j.1464-410X.2004.05125.x.
21. Hosseinzadeh K, Furlan A., Torabi M. Pre-and postoperative evaluation of urethral diverticulum. *AJR Am J Roentgenol* 2008;190(1):165–72. DOI: 10.2214/AJR. 07.2094.
22. Leach G.E., Sirls L.T., Ganabathi K., Zimmern P.E. L N S C3: a proposed classification system for female urethral diverticula. *Neurourol Urodyn* 1993;12(6):523–31. DOI: 10.1002/nau.1930120602.
23. Patel A.K., Chapple C.R. Female urethral diverticula. *Curr Opin Urol* 2006;16(4): 248–54. DOI: 10.1097/01.mou.0000232045.80180.2f.
24. Clifford R. Wheless Jr., Marcella L. Roenneburg. *Atlas of pelvic surgery*. On-Line edition.
25. Bodner-Adler B, Halpern K, Hanzal E. Surgical management of urethral diverticula in women: a systematic review. *Int Urogynecol J* 2016;27(7):993–1001. DOI: 10.1007/s00192-015-2862-y.
26. Lucente V, Benson J.T. Vaginal müllerian cyst presenting as an anterior enterocoele: a case report. *Obst Gynec* 1990;76(5 Pt 2):906–8.
27. Youssef A.F. *Atlas of Gynecology Diagnosis*. New York: Churchill Livingstone Inc., 1984.
28. Currarino G. Single vaginal ectopic ureter and Gartner's duct cyst with ipsilateral renal hypoplasia and dysplasia(or agenesis). *J Urol* 128:988:198–93. DOI: 10.1016/s0022-5347(17)53311-x.
29. Sheih C.P., Lu W.T., Liao Y.J. et al. Renal hypoplasia, Gartner's duct cyst and imperforated hemivagina: report of a case. *J Formos Med Assoc* 1994;93:531.
30. Abd-Rabbo M.S., Atta M.A. Aspiration and tetracycline sclerotherapy: a novel method for management of vaginal and vulval Gartner cysts. *Int J Gynaecol Obstet* 1991;35(3):235–7. DOI: 10.1016/0020-7292(91)90292-D.
31. Fenoglio C.M., Ferenczy A., Richart R.M., Townsend D. Scanning and transmission electron microscopic studies of vaginal adenosis and the cervical transformation

- zone in progeny exposed in utero to diethylstilbestrol. *Am J Obstet Gynecol* 1976; 126(2):170–80. DOI: 10.1016/0002-9378(76)90271-4.
32. Robboy S.J., Kaufman R.J., Prat J. et al. Pathologic findings in young women enrolled in the National Cooperative Diethylstilbestrol Adenosis (DESAD) project. *Obstet Gynecol* 1979;53(3):309–17. DOI: 10.1097/00006254-197908000-00021.
  33. Kurman R.J. *Blaustein's Pathology of the Female Genital Tract*. 4<sup>th</sup> edn. New York: Springer-Verlag, 1994.
  34. Anderson C.C., Broadie T.A., Mackey J.E., Kopecky K.K. Hydrocele of the canal of Nuck: ultrasound appearance. *Am Surg* 1995;61(11):959–61.
  35. Sharifi-Aghdas F., Ghaderian N. Female paraurethral cysts: experience of 25 cases. *BJU Int* 2004;93(3):353–6. DOI: 10.1111/j.1464-410X.2003.04615.x.
  36. Mandell J., Colodny A.H., Lebowitz R. et al. Ureterocele in infants and children. *J Urol* 1980;123:921–6.
  37. Witherington R., Smith A.M. Management of prolapsed ureterocele: past and present. *J Urol* 1979;121(6):813–5. DOI: 10.1016/s0022-5347(17)57003-2.
  38. Nussbaum A.R., Lebowitz R.L. Interlabial masses in little girls: review and imaging recommendations. *AJR Am J Roentgenol* 1983;141(1):65–70. DOI: 10.2214/ajr.141.1.65.
  39. Machele Donat S., Cozzi P.J., Herr H.W. Surgery of penile and urethral carcinoma. In: *Campbell's Urology*. 8<sup>th</sup> edn. Chapt 84. Eds.: P.C. Walsh, A.B. Retik, E.D. Vaughan, A.J. Wein. Philadelphia: WB Saunders, 2002. 2996 p.
  40. Ji Sung Shim, Mi Mi Oh, Jeong Gu Lee, Jae Hyun Bae. anterior urethrectomy for primary carcinoma of the female urethra mimicking a urethral caruncle. *Int Neurourol J* 2013;17(4):197–9. DOI: 10.5213/inj.2013.17.4.197.
  41. Ramos J.A., Ramos W.E., Ramos C.V. Melanoma of the female urethra. *Indian J Urol* 2011;27(4):448–50. DOI: 10.4103/0970-1591.91430.





**Гвоздев** Михаил Юрьевич, **Арефьева** Оксана Анатольевна,  
**Забродина** Наталья Борисовна, **Васильева** Мария Александровна

# Парауретральные образования у женщин

Методические рекомендации № 58

Редактор-корректор: *Т.Н. Николаенко*

Дизайн: *Е.В. Степанова*

Верстка: *О.В. Гончарук*

Подписано в печать 12.11.2019 г.

Формат 148 x 210 мм

Гарнитура GaramondNarrowC

Печать офсетная.

Тираж 1000 экз.

Отпечатано в типографии

ООО «Медиаколор»

Заказ №

ООО «Издательский дом «АБВ-пресс»  
109443, Москва, Каширское ш., 24, стр. 15

Тел./факс: +7 (499) 929-96-19

E-mail: [abv@abvpress.ru](mailto:abv@abvpress.ru)

[www.abvpress.ru](http://www.abvpress.ru)