


**ПРАВИТЕЛЬСТВО МОСКВЫ
ДЕПАРТАМЕНТ ЗДРАВООХРАНЕНИЯ ГОРОДА МОСКВЫ**

СОГЛАСОВАНО

Главный внештатный специалист
по лучевой и инструментальной
диагностике
Департамента здравоохранения
города Москвы


Ю. А. Васильев
«14» октября 2023 г.

РЕКОМЕНДОВАНО

Экспертным советом по науке
Департамента здравоохранения
города Москвы № 12



«07» октября 2023 г.

**РЕГЛАМЕНТ ПРОВЕДЕНИЯ МАГНИТНО-РЕЗОНАНСНОЙ
ТОМОГРАФИИ В ДИАГНОСТИКЕ
ЗЛОКАЧЕСТВЕННОГО НОВООБРАЗОВАНИЯ
ПРЕДСТАТЕЛЬНОЙ ЖЕЛЕЗЫ**

Методические рекомендации № 43

Москва
2023

УДК 615.849+ 616.65-002-006
ББК 53.6
Р 32

Серия «Лучшие практики лучевой и инструментальной диагностики»

Основана в 2017 году

Организация-разработчик:

Государственное бюджетное учреждение здравоохранения города Москвы «Научно-практический клинический центр диагностики и телемедицинских технологий Департамента здравоохранения города Москвы»

Составители:

Васильев Ю. А. – канд. мед. наук, главный внештатный специалист по лучевой и инструментальной диагностике ДЗМ, директор ГБУЗ «НПКЦ ДиТ ДЗМ», врач-рентгенолог

Мищенко А. В. – профессор, д-р мед. наук, главный врач клиники ФГБОУ ДПО РМАНПО Минздрава России, врач-рентгенолог

Буренчев Д. В. – профессор, д-р мед. наук, заведующий отделением лучевой диагностики ГБУЗ «ГКБ им. А. К. Ерамишанцева», врач-рентгенолог

Пузаков К. Б. – канд. мед. наук, заместитель директора по медицинской части ГБУЗ «НПКЦ ДиТ ДЗМ», врач-рентгенолог

Учеваткин А. А. – канд. мед. наук, заместитель главного врача ГБУЗ «НПКЦ ДиТ ДЗМ», врач-рентгенолог

Кожихина Д. Д. – руководитель референс-центра ГБУЗ «НПКЦ ДиТ ДЗМ», врач-рентгенолог

Абуладзе Л. Р. – младший научный сотрудник ГБУЗ «НПКЦ ДиТ ДЗМ»

Царгуш В. А. – канд. мед. наук, заместитель заведующего организационно-методическим отделом ГБУЗ «НПКЦ ДиТ ДЗМ»

Р 32 Регламент проведения магнитно-резонансной томографии в диагностике злокачественного новообразования предстательной железы : методические рекомендации / сост. Ю. А. Васильев, А. В. Мищенко, Д. В. Буренчев [и др.] // Серия «Лучшие практики лучевой и инструментальной диагностики». – Вып. _122_. – М.: ГБУЗ «НПКЦ ДиТ ДЗМ», 2023. – 20 с.

Рецензенты:

Малхасян Виген Андреевич – д-р мед. наук, профессор, заведующий урологическим отделением №4 ГБУЗ «ГКБ им. А. И. Спасокукоцкого» ДЗМ

Шпоть Евгений Валерьевич – д-р мед. наук, профессор, заведующий онкологическим урологическим отделением УКБ №2 ФГАОУ ВО Первый МГМУ им. И. М. Сеченова Минздрава России (Сеченовский Университет)

Методические рекомендации предназначены для регламентации проведения магнитно-резонансных исследований для скрининга злокачественного новообразования предстательной железы врачами-рентгенологами отделений лучевой диагностики и кабинетов магнитно-резонансной томографии первичного звена.

Данные методические рекомендации разработаны в ходе выполнения научно-исследовательской работы «Научное обеспечение стандартизации, безопасности и качества магнитно-резонансной томографии»

Данный документ является собственностью Департамента здравоохранения города Москвы, не подлежит тиражированию и распространению без соответствующего разрешения

ISBN

© Департамент здравоохранения города Москвы, 2023

© ГБУЗ «НПКЦ ДиТ ДЗМ», 2023

© Коллектив авторов, 2023

СОДЕРЖАНИЕ

НОРМАТИВНЫЕ ССЫЛКИ	4
ОПРЕДЕЛЕНИЯ.....	5
ОБОЗНАЧЕНИЯ И СОКРАЩЕНИЯ	6
ВВЕДЕНИЕ.....	8
1. Выбор режима проведения магнитно-резонансной томографии предстательной железы	10
2. Подготовка пациента к магнитно-резонансной томографии предстательной железы.....	11
3. Выбор протокола и параметров сканирования по рекомендациям ..	12
3.1. Технические требования для получения T2-ВИ.....	12
3.2. Технические требования для получения T1-ВИ.....	13
3.3. Технические требования для получения диффузионно-взвешенных изображений	13
3.4. Технические требования для проведения магнитно-резонансной томографии с динамическим контрастным усилением	14
4. Адаптированный протокол для магнитно-резонансных томографов toshiba/canon (примерный)	15
ЗАКЛЮЧЕНИЕ	17
СПИСОК ИСПОЛЬЗОВАННЫХ ИСТОЧНИКОВ	18

НОРМАТИВНЫЕ ССЫЛКИ

В настоящем документе использованы ссылки на следующие нормативные документы (стандарты):

1. Приказ Министерства здравоохранения Российской Федерации от 09.06.2020 № 560н «Об утверждении Правил проведения рентгенологических исследований».

2. Приказ Министерства здравоохранения Российской Федерации от 13.10.2017 № 804н «Об утверждении номенклатуры медицинских услуг» (в ред. от 16.04.2019 и 05.03.2020).

3. Приказ Департамента здравоохранения города Москвы от 15.03.2018 № 183 «Об утверждении регламента организации оказания медицинской помощи по профилям „Рентгенология” и „Радиология” с применением телемедицинских технологий».

4. Информационно-методическое письмо Управления Роспотребнадзора по г. Москве от от 01.08.2007 № 9-05/122-486 «Санитарно-гигиенические требования к магнитно-резонансным томографам и организации работы».

5. Методические рекомендации ГБУЗ «НПКЦ ДиТ ДЗМ» от 08.11.2021 №39 «Принципы и правила описаний результатов лучевых исследований».

6. Приказ Департамента здравоохранения Москвы от 15.02.2019 № 33/1-2 «О формировании протокола заключения по рентгенорадиологическим исследованиям».

7. Методические рекомендации ГБУЗ «НПЦМР ДЗМ» от 15.05.2018 №45 «Регламент работы отделений (кабинетов) КТ и МРТ».

8. Методические рекомендации ГБУЗ «НПЦМР ДЗМ» от 16.06.2018 № 69 «Информативность методов лучевой диагностики при различных патологических состояниях организма. Раздел 9. Диагностика патологических состояний мочеполовой системы».

ОПРЕДЕЛЕНИЯ

В настоящем документе применены следующие термины с соответствующими определениями:

Бипараметрическая МРТ предстательной железы (бпМРТ) – магнитно-резонансная томография предстательной железы без применения динамического внутривенного контрастного усиления по оптимизированным протоколам сканирования.

Мультипараметрическая МРТ предстательной железы (мпМРТ) – магнитно-резонансная томография предстательной железы с применением динамического внутривенного контрастного усиления.

Prostate Imaging Reporting and Data System (PI-RADS) – система оценки данных и составления заключения при интерпретации магнитно-резонансной томографии предстательной железы с целью оценки вероятности присутствия клинически значимого злокачественного новообразования. Система PI-RADS была представлена, пересмотрена и опубликована в виде второй версии при совместном участии ACR, ESUR и AdMeTech.

ОБОЗНАЧЕНИЯ И СОКРАЩЕНИЯ

ДВИ	– диффузионно-взвешенные изображения
ДКУ	– динамическое контрастное усиление
ИКД	– измеряемый коэффициент диффузии
МРТ	– магнитно-резонансная томография
МР-томограф	– магнитно-резонансный томограф
бпМРТ	– бипараметрическая магнитно-резонансная томография
ИКД	– измеряемый коэффициент диффузии
КТ	– компьютерная томография
мпМРТ	– мультипараметрическая магнитно-резонансная томография
ПСА	– простатический специфический антиген
УЗИ	– ультразвуковое исследование
T1-ВИ	– T1-взвешенные изображения
T2-ВИ	– T2-взвешенные изображения
TR	– Repetition Time (время повторения)
TE	– Echo Time (время эхосигнала)
ACR	– American College of Radiology (Американская коллегия радиологов)
DICOM	– Digital Imaging and Communications in Medicine (медицинский отраслевой стандарт создания, хранения, передачи и визуализации цифровых медицинских изображений и документов обследованных пациентов)
FOV	– Field of View (поле обзора)
FSE	– Fast Spin Echo (быстрое спин-эхо)
EPI	– echo planar imaging (эхопланарные изображения)
ESUR	– European Society of Urogenital Radiology (Европейское общество урогенитальной радиологии)
NAQ	– Number of Acquisition (число сборов данных)

- ETL** – Echo Train Length (длина цепочки эхосигналов)
- EPI** – Echo Planar Imaging (эхопланарное изображение)
- GRE** – Gradient echo sequences (последовательности градиентного эха)
- TSE** – Turbo Spin Echo (турбо-спин-эхо)

ВВЕДЕНИЕ

Злокачественное новообразование предстательной железы занимает второе место в структуре онкологической заболеваемости среди мужчин в мире [1], что актуально и для мужского населения России: после онкологических заболеваний бронхолегочной системы злокачественное новообразование предстательной железы является одним из самых распространенных [2]. На настоящий момент магнитно-резонансная томография (МРТ) – один из ведущих и эффективных методов инструментальной диагностики злокачественного новообразования предстательной железы, что отражено в различных клинических рекомендациях [3, 4], однако, для правильной интерпретации необходим унифицированный подход к проведению исследования: подготовка пациента, выбор режима и технических параметров сканирования при соблюдении всех мер по безопасному проведению исследований в условиях кабинетов магнитно-резонансной томографии [5, 6].

Система PI-RADS призвана стандартизировать подходы к получению и интерпретации МР-исследований предстательной железы с целью оценки вероятности наличия клинически значимого злокачественного новообразования, а также обеспечить преемственность между лечебно-профилактическими учреждениями при проведении сравнительных исследований. Кроме того, данная система обеспечивает качество проведения многоцентровых клинических исследований [7]. Рекомендации PI-RADS впервые были опубликованы в 2012 году Европейским обществом урогенитальной радиологии [8], в которых был представлен подход к классификации выявленных изменений предстательной железы по результатам мультипараметрической МРТ (мпМРТ), однако, с тех пор документ претерпел целый ряд изменений. Актуальная на текущий момент версия PI-RADS v2.1 [9] позволила еще больше стандартизировать подход к получению и последующей интерпретации полученных МР-изображений.

Основные цели PI-RADS:

- установить минимальные приемлемые технические требования для мпМРТ;
- упростить и унифицировать терминологию и содержание заключений;
- определить критерии для оценки вероятности наличия клинически значимого злокачественного новообразования предстательной железы, которые в последующем могут быть использованы для прицельной биопсии и определения дальнейшей тактики лечения;
- улучшить междисциплинарное взаимодействие врачей смежных специальностей [10].

Однако стоит отметить, что рекомендации PI-RADS не всегда могут быть соблюдены ввиду различных факторов: технические характеристики магнитно-резонансных томографов, особенности работы конкретного отделения лучевой диагностики, индивидуальные пожелания врачей-рентгенологов и клиницистов отдельных медицинских организаций в зависимости от конечной цели исследования. В условиях медицинских организаций Департамента здравоохранения города Москвы при проведении МРТ предстательной железы предлагается использовать адаптированный протокол, максимально приближенный по техническим характеристикам к рекомендациям PI-RADS v2.1

Данные методические рекомендации разработаны в целях регламентации проведения магнитно-резонансных исследований для скрининга злокачественного новообразования предстательной железы врачами-рентгенологами отделений лучевой диагностики и кабинетов магнитно-резонансной томографии первичного звена.

1. ВЫБОР РЕЖИМА ПРОВЕДЕНИЯ МАГНИТНО-РЕЗОНАНСНОЙ ТОМОГРАФИИ ПРЕДСТАТЕЛЬНОЙ ЖЕЛЕЗЫ

В зависимости от факторов риска наличия клинически значимого злокачественного новообразования предстательной железы необходимо определиться с режимом сканирования. На текущий момент на практике применяются два основных режима:

1. Бипараметрическая МРТ предстательной железы (без контрастного усиления):

– при подозрении на злокачественное новообразование предстательной железы.

2. Мультипараметрическая МРТ предстательной железы (с динамическим контрастным усилением):

– после проведения бпМРТ предстательной железы при выставлении категории PI-RADS 3 выявленным изменениям в периферической зоне;

– при отрицательных результатах биопсии при уровне простатспецифического антигена (ПСА) >10 нг/мл и наличии клинической картины злокачественного новообразования предстательной железы;

– при наличии эндопротеза тазобедренного сустава ввиду риска искажения диффузионно-взвешенных изображений (ДВИ).

2. ПОДГОТОВКА ПАЦИЕНТА К МАГНИТНО-РЕЗОНАНСНОЙ ТОМОГРАФИИ ПРЕДСТАТЕЛЬНОЙ ЖЕЛЕЗЫ

С целью минимизации возможных артефактов, напрямую влияющих на качество получаемых изображений, а также более полной интерпретации необходимо информировать пациента о важности правильной подготовки к исследованию:

- За два-три дня до исследования необходимо ограничить прием продуктов, вызывающих повышенное газообразование, с целью устранения артефактов от перистальтики кишечника (молочные продукты, бобовые, капуста, хлебобулочные изделия, фрукты, заменители сахара и газированные напитки).

- При повышенном газообразовании в кишечнике дополнительно следует принять препараты-ингибиторы перистальтики (гиосцина бутилбромид, дротаверин, скополамина гидробромид).

- Необходимо отказаться от употребления пищи за 3–4 часа до исследования.

- Последнее мочеиспускание рекомендуется не позднее, чем за один час до исследования.

- Самостоятельное опорожнение прямой кишки непосредственно перед исследованием. При нарушениях эвакуации содержимого (запор) рекомендовано использование щадящих микроклизм (лаурилсульфоацетат натрия).

- За один час до исследования при интенсивных болях рекомендовано принять таблетку или сделать внутримышечную инъекцию анальгетика.

- Необходимо иметь с собой результаты анализов крови на ПСА, данные предыдущих исследований в цифровом формате DICOM, а также данные УЗИ и/или КТ при наличии, выписки предыдущих госпитализаций, особенно в случае проводившихся оперативных вмешательств [10–12].

3. ВЫБОР ПРОТОКОЛА И ПАРАМЕТРОВ СКАНИРОВАНИЯ ПО РЕКОМЕНДАЦИЯМ

PI-RADS v2.1

Необходимо обеспечить идентичную геометрию сканирования в горизонтальной (аксиальной) плоскости – толщина и количество срезов, расстояние между срезами, наклон блоков срезов – для последовательностей T2-взвешенных изображений (T2-ВИ), ДВИ с расчетом карты измеряемого коэффициента диффузии (ИКД) и при необходимости динамического контрастного усиления (ДКУ).

3.1. Технические требования для получения T2-ВИ

Минимальное требование – получение многоплоскостных (аксиальных, корональных и сагиттальных) T2-ВИ.

T2-ВИ в аксиальной плоскости должны быть ориентированы перпендикулярно линии, проходящей вдоль границы предстательной железы и прямой кишки (рисунок 1).

Применяются последовательности быстрые спин-эхо (FSE или TSE) с толщиной среза 3 мм, без межсрезового интервала, поле обзора (FOV) – 120–200 мм, включающее полный объем предстательной железы и семенных пузырьков. Пространственное разрешение $\leq 0,7$ мм (по фазокодирующему градиенту) $\times \leq 0,4$ мм (по частотнокодирующему градиенту).

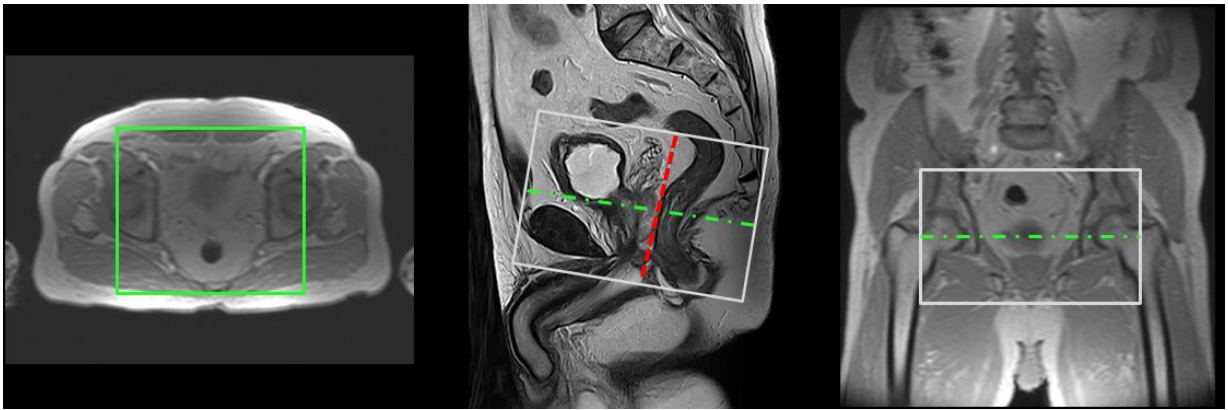


Рисунок 1 – Планирование аксиальных срезов при МР-исследовании предстательной железы

3.2. Технические требования для получения T1-ВИ

Аксиальные T1-ВИ предстательной железы могут быть получены с подавлением сигнала от жировой ткани или без него, а также с использованием последовательностей спинового эха или градиентного эха. Пространственное разрешение может быть снижено в целях экономии времени.

3.3. Технические требования для получения диффузионно-взвешенных изображений

Для получения карт ИКД рекомендовано использование низкого значения b-value (b-фактора) в диапазоне 0–100 с/мм² (более предпочтительно 50–100 с/мм²), промежуточного значения b-value 800–1000 с/мм² и максимального значения b-value ≥ 1400 с/мм² (при наличии возможности – b-value 2000 с/мм²). Для расчета ИКД рекомендовано использовать b-value с максимальным значением 1000 с/мм², поэтому может быть применен математический расчет на основании серии с низким и промежуточным значениями b-value.

Рекомендуется использовать последовательность спинового эха EPI в сочетании со спектральным насыщением жировой ткани (fat saturation) TE \leq 90 мс; TR: \geq 3000 мс.

Рекомендованная толщина срезов – не более 4 мм, без межсрезового промежутка (желательно совпадение с T2-ВИ). Поле обзора (FOV) – 160–220 мм; пространственное разрешение \leq 2,5 мм (по фазокодирующему градиенту) \times \leq 2,5 мм (по частотнокодирующему градиенту).

3.4. Технические требования для проведения магнитно-резонансной томографии с динамическим контрастным усилением

Можно проводить как при двумерном (2D), так и при трехмерном (3D) режимах сканирования. 3D-последовательности градиентного эха (GRE) более предпочтительны. Толщина среза – 3 мм, без межсрезового интервала, поле обзора (FOV) – 120–200 мм (включающее в себя полный объем простаты и семенных пузырьков). Пространственное разрешение \leq 2 мм (по фазокодирующему градиенту) \times \leq 2 мм (по частотнокодирующему градиенту). Также рекомендовано использование временного разрешения \geq 15 секунд, время наблюдения – не менее 2 мин. Рекомендованная доза МР-контрастного препарата составляет не менее 0,1 ммоль/кг, скорость введения – 2–3 мл/с одномоментно с непрерывным сбором данных.

4. АДАПТИРОВАННЫЙ ПРОТОКОЛ ДЛЯ МАГНИТНО-РЕЗОНАНСНЫХ ТОМОГРАФОВ TOSHIBA/CANON (ПРИМЕРНЫЙ¹)

1. **T2-ВИ в аксиальной плоскости** ортогонально (без наклона плоскости) или перпендикулярно краниокаудальной (вертикальной) оси предстательной железы:

- **AX T2 3mm:** TR – 6400 мс, TE – 126 мс, NAQ – 3, Spacing – 3.3, ETL – 13 мс, FOV – 220x220 мм, matrix – 256x320.

2. Перпендикулярно полученным аксиальным срезам должны быть получены **T2-ВИ в сагиттальной и коронарной** (фронтальной) плоскостях:

- **SAG T2 3mm:** TR – 6500 мс, TE – 120 мс, NAQ – 3, Spacing – 3.3, ETL – 9 мс, FOV – 220x220 мм, matrix – 256x320.

- **COR T2 3mm:** TR – 6500 мс, TE – 120 мс, NAQ – 2, Spacing – 3.3, ETL – 9 мс, FOV – 220x220 мм, matrix – 256x320.

3. **ДВИ повторяют блок T2-ВИ в аксиальной плоскости** – при выборе протокола ДВИ b-value 0 с/мм² выставляется автоматически, необходимо установить отметку для построения карты ИКД:

- **AX DWI b=1000, 6mm:** TR – 6858 мс, TE – 100 мс, NAQ – 5, Spacing – 3.0, ETL – 60 мс, FOV – 350x300 мм, matrix – 160x256.

4. При необходимости получения изображений **динамического контрастного усиления** блок срезов также повторяет T2-ВИ с временным разрешением 15 секунд с общим временем сканирования не менее 2 минут соответственно, 8 повторений сбора данных. Один блок до контрастного усиления и последующие одномоментно с внутривенным введением МР-контрастного препарата.

¹ Целесообразна индивидуальная подстройка протоколов сканирования для каждого аппарата, в связи с тем, что томографы даже одной поставки могут давать разные изображения при одних и тех же параметрах (обычно в пределах +/- 5–10 %).

- **AX T1 GRE 5mm:** TR – 5.5 мс, TE – 2.5 мс, NAQ – 1, Spacing – 2.5, matrix – 640x476.

ЗАКЛЮЧЕНИЕ

Унифицированный подход к проведению и интерпретации результатов МРТ позволяет повысить качество диагностики злокачественного новообразования предстательной железы, а также обеспечить преемственность лечебно-диагностических мероприятий для каждого отдельного пациента. PI-RADS зарекомендовала себя как оптимальный инструмент для анализа МР-изображений врачами-рентгенологами и дальнейшей маршрутизации пациентов в условиях медицинских организаций.

Использование PI-RADS v2.1 помогает уменьшить число расхождений мнений между специалистами, упрощает оценку результатов МРТ предстательной железы.

В данной работе освещены основные моменты, позволяющие стандартизировать подход к исследованию предстательной железы: выбор протокола сканирования для каждого отдельного пациента в зависимости от факторов риска; правильная подготовка пациента для уменьшения наводок и двигательных артефактов; технические требования для получения высококачественных изображений.

Применение настоящих методических рекомендаций в практике работы отделений лучевой диагностики позволит обеспечить высокий уровень качества визуализации и, как следствие, диагностики злокачественного новообразования предстательной железы.

СПИСОК ИСПОЛЬЗОВАННЫХ ИСТОЧНИКОВ

1. Sung H., Ferlay J., Siegel R. L., et al. Global Cancer Statistics 2020: GLOBOCAN Estimates of Incidence and Mortality Worldwide for 36 Cancers in 185 Countries // CA Cancer J Clin. 2021. Vol. 71, №3. P. 209–249. DOI:10.3322/caac.21660.
2. Злокачественные новообразования в России в 2020 году: заболеваемость и смертность / под ред. А. Д. Каприна, В. В. Старинского, А. О. Шахзадовой. М., 2021. 252 с.
3. Клинические рекомендации NCCN 3.2022 от 10.01.2022 NCCN Clinical Practice Guidelines in Oncology (NCCN Guidelines®): Prostate cancer v.3.2022. URL: https://www.nccn.org/professionals/physician_gls/pdf/prostate.pdf (дата обращения: 09.11.2022).
4. Клинические рекомендации EAU Guidelines. Edn. presented at the EAU Annual Congress Milan 2021. ISBN 978-94-92671-13-4. EAU Guidelines Office, Arnhem, The Netherlands. URL: <http://uroweb.org/guidelines/compilations-of-all-guidelines> (дата обращения: 09.11.2022).
5. Методические рекомендации по безопасности проведения магнитно-резонансной томографии для рентгенолаборантов / сост. К. А. Сергунова, Д. С. Семенов, Ю. А. Васильев [и др.] // Серия «Лучшие практики лучевой и инструментальной диагностики». Вып. 43. М.: ГБУЗ «НПКЦ ДиТ ДЗМ», 2020. 44 с.
6. Основы безопасности при проведении магнитно-резонансной томографии / сост. К. А. Сергунова, Е. С. Ахмад, А. В. Петрайкин [и др.] // Серия «Лучшие практики лучевой и инструментальной диагностики». Вып. 47. М.: ГБУЗ «НПКЦ ДиТ ДЗМ», 2019. 68 с.
7. Применение системы PI-RADS в МР-диагностике предстательной железы: методические рекомендации / сост. А. Е. Николаев, И. А. Блохин, А. Н. Шапиев [и др.] // Серия «Лучшие практики лучевой

и инструментальной диагностики». Вып. 31. М.: ГБУЗ «НПКЦ ДиТ ДЗМ», 2019. 26 с.

8. Barentsz J. O., Richenberg J., Clements R., et al. ESUR prostate MR guidelines 2012 // Eur Radiol. 2012. Vol. 22. P. 746–757. URL: <https://doi.org/10.1007/s00330-011-2377-y> (дата обращения: 09.11.2022).

9. Turkbey B., Rosenkrantz A. B., Haider M. A. Prostate Imaging Reporting and Data System Version 2.1: 2019 Update of Prostate Imaging Reporting and Data System Version 2 // Eur Urol. 2019. Vol. 76, №3. P. 340–351. DOI: 10.1016/j.eururo.2019.02.033.

10. Магнитно-резонансная томография предстательной железы / сост. Д. Л. Дубицкий, А. В. Мищенко, И. А. Трофименко. 2-е изд., перераб. и доп. М.: ГЭОТАР-Медиа, 2021. 528 с. DOI: 10.33029/9704-5957-7-MRTPG-2021-1-528.

11. Регламент работы отделений (кабинетов) компьютерной и магнитно-резонансной томографии / сост. Н. С. Полищук, В. А. Гомболевский, И. М. Шулькин, С. П. Морозов // Серия «Лучшие практики лучевой и инструментальной диагностики». Вып. 59. 2-е изд., перераб. и доп. М., 2020. 40 с.

12. Подготовка кишечника к лучевым исследованиям / сост. С. П. Морозов, А. В. Владзимирский, Н. Н. Ветшева [и др.] // Серия «Лучшие практики лучевой и инструментальной диагностики». Вып. 49. М., 2019. 32 с.

Серия «Лучшие практики лучевой и инструментальной диагностики»

Выпуск 122

Составители:

Васильев Юрий Александрович
Мищенко Андрей Владимирович
Буренчев Дмитрий Владимирович
Пузаков Кирилл Борисович
Учеваткин Андрей Алексеевич
Кожихина Дарья Дмитриевна
Абуладзе Лия Руслановна
Царгуш Вадим Андреевич

**РЕГЛАМЕНТ ПРОВЕДЕНИЯ МАГНИТНО-РЕЗОНАНСНОЙ ТОМОГРАФИИ
В ДИАГНОСТИКЕ ЗЛОКАЧЕСТВЕННОГО НОВООБРАЗОВАНИЯ
ПРЕДСТАТЕЛЬНОЙ ЖЕЛЕЗЫ**

Методические рекомендации

Технический редактор А. И. Овчарова
Компьютерная верстка Е. Д. Бугаенко

ГБУЗ «НПКЦ ДиТ ДЗМ»
127051, г. Москва, ул. Петровка, д. 24, стр. 1